
SÀNG LỌC BỆNH TIM BẨM SINH Ở BỆNH NHÂN SUY TIM

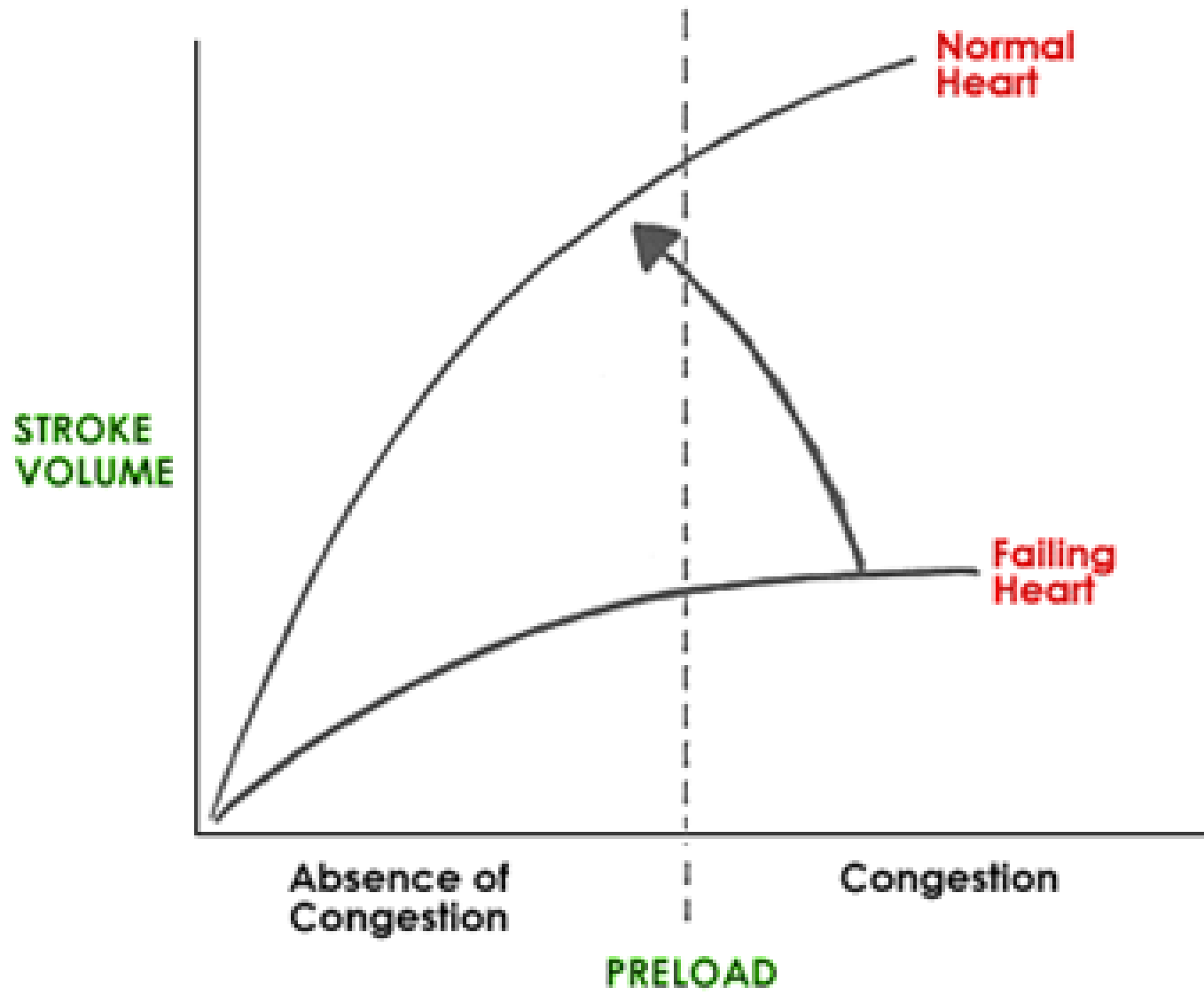
Gs. Bs. Đỗ Doãn Lợi

Viện Tim mạch Việt nam

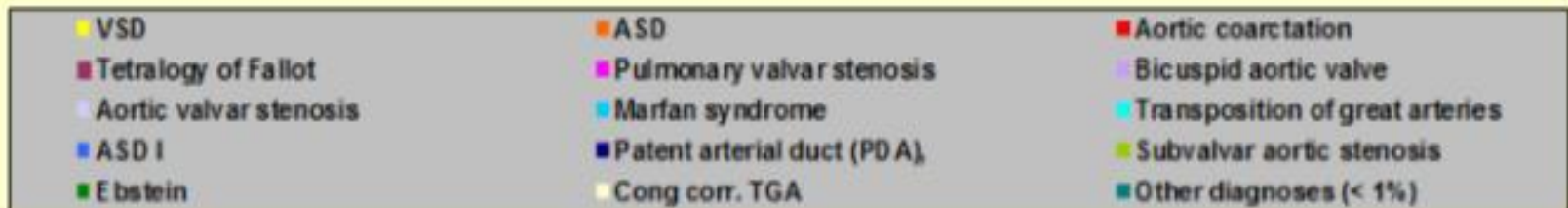
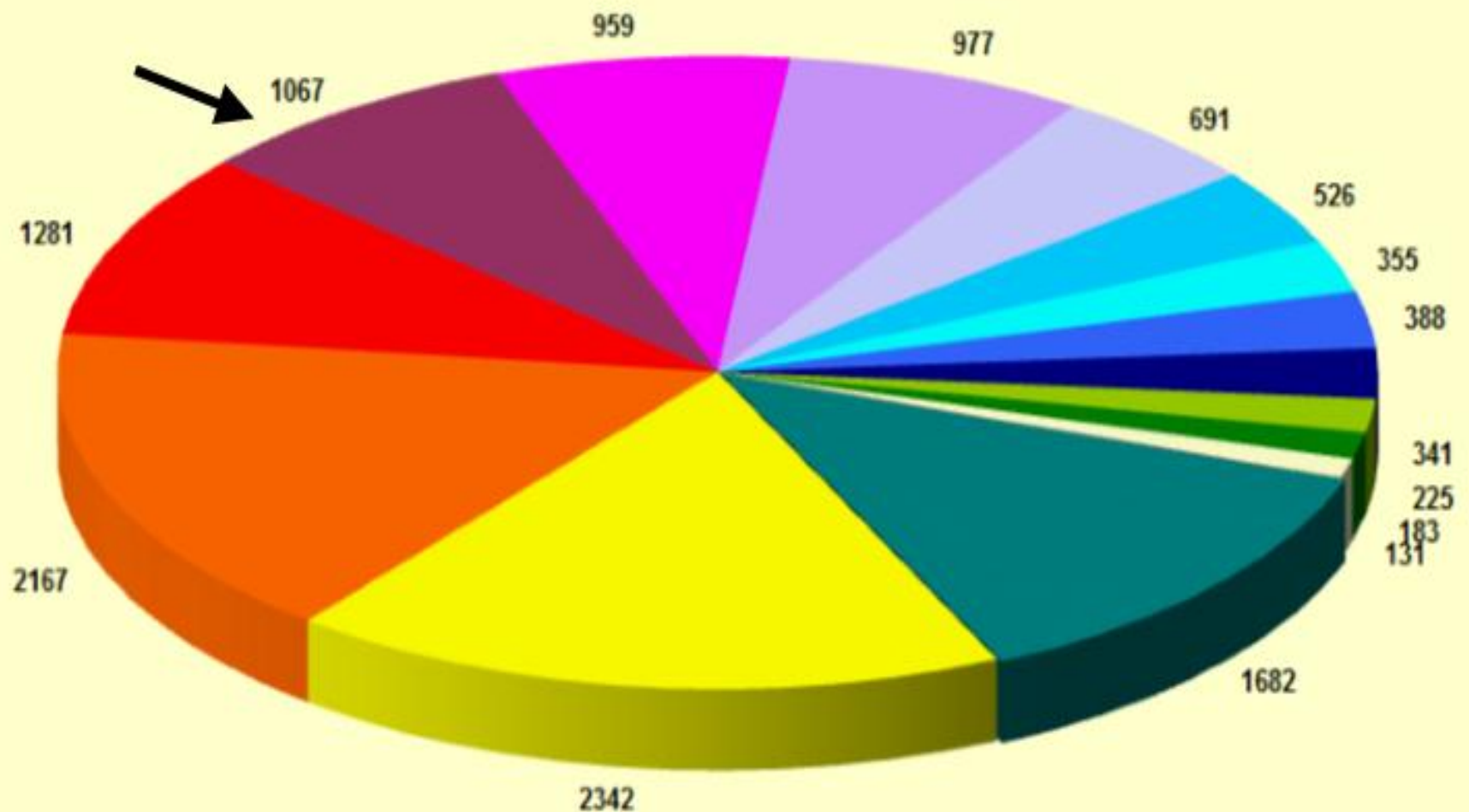
Bộ môn Tim mạch - ĐHYHN

SUY TIM

- Tim mất khả năng bơm đủ máu cho nhu cầu chuyển hóa của cơ thể
- Lâm sàng: phối hợp các triệu chứng “cung lượng thấp” và các đáp ứng “bù trừ” để tăng cung lượng



CONCOR registry: Distribution of main diagnoses



Congenital Heart Defects

7-10/1,000 Live Births

DIAGNOSIS (Balt-Wash)	PERCENT
Ventricular septal defect	26%
Tetralogy of Fallot	9%
Atrioventricular septal defect	9%
Atrial septal defect	8%
Pulmonary valve stenosis	7%
Coarctation of the Aorta	7%
Hypoplastic left heart syndrome	6%
D-Transposition	5%

Diagnosis	1950's	1960's	1970's	1980's	1990's	2000's
ASD	Rare Repair	Repair older child	Repair age 4	Repair age 2	Repair age 2-3	Device closure
VSD	Rare Repair	Repair >10 kg or palliate	Repair < 1 year or palliate	Repair 6 months or prn	Repair premature infants	
PDA	Repair	Repair	Repair	Repair	Repair	
TOF	Palliate	Late Repair in adults	Repair after palliation		Repair 2-8 months or prn	
TGA	No survivors	Rare Survivors	Atrial Repair	Transitional Decade	Arterial Repair	
Single Ventricle	Comfort care	Palliate	Rare Fontan	Fenestrated Fontan	Lateral Tunnel	Extra-cardiac Fontan
HLHS	Comfort care	Comfort care	Surgery in Boston	Comfort vs. high risk surgery	Surgery & Fetal Diagnosis	



Phân loại TBS

TBS rất phức tạp

Conduits có hay không có van	Teo tịt ĐMP
Các bệnh TBS tím	Bệnh mạch phổi tắc nghẽn
Thất 2 đường ra	Đảo gốc các ĐM lớn
HC Eisenmenger	Teo tịt van ba lá
Phẫu thuật Fontan	Thân chung ĐM
Teo tịt van hai lá	Bất thường thông sàn nhĩ – thất, thông thất ĐM (i.e., crisscross heart, isomerism, heterotaxy syndromes, ventricular inversion)
Tim một thất	

Phân loại TBS

TBS phức tạp mức độ vừa *

Chẩn đoán

Dò ĐMC thất trái	Hở van ĐMP (vừa đến nhiều)
TM phổi đổ về bất thường (bán phần, toàn phần)	Hẹp van ĐMP (vừa đến nhiều)
Thông sàn nhĩ-thất (bán phần, toàn phần)	Phình/dò xoang Valsalva
Hẹp eo ĐMC	TLN kiểu xoang TM
Bệnh Ebstein	Hẹp dưới hoặc trên van ĐMC
Hẹp nặng vùng phễu thất phải	Tứ chứng Fallot
TLN lỗ thứ nhất	TLT kèm theo: Thiếu van tim, HoC, hẹp eo ĐMC, bệnh van HL, nghẽn đường ra thất phải, straddling tricuspid/mitral valve
Còn ống ĐM	

Phân loại TBS

Bệnh TBS đơn giản *

Nguyên phát	Bệnh đã sửa
Bệnh van ĐMC	Ống động mạch đã thắt/dã bít
Bệnh van hai lá (van hình dù, rãnh xẻ)	TLN đã bít/vá
Thấm lỗ bầu dục và TLN lỗ nhỏ	TLT đã bít vá
Thông liên thất lỗ nhỏ	
Hẹp nhẹ van ĐMP	
Ống ĐM nhỏ	

Warnes, et al. J Am Coll Cardiol 2008;52. Table 5. Published ahead of print November 7, 2008, at <http://content.onlinejacc.org/cgi/content/full/j.jacc.2008.10.001>

Nguyên nhân Suy tim

- Tăng gánh thể tích do shunt T \Rightarrow P, hở van
- Tăng gánh áp lực do bệnh van tim, tắc nghẽn
- Tổn thương cơ tim: bẩm sinh, mắc phải
- Tăng áp ĐMP do TBS, cơ tim, bệnh kèm theo
- Bệnh lý mạch vành: bẩm sinh, mắc phải
- Tím

Cơ chế Suy tim

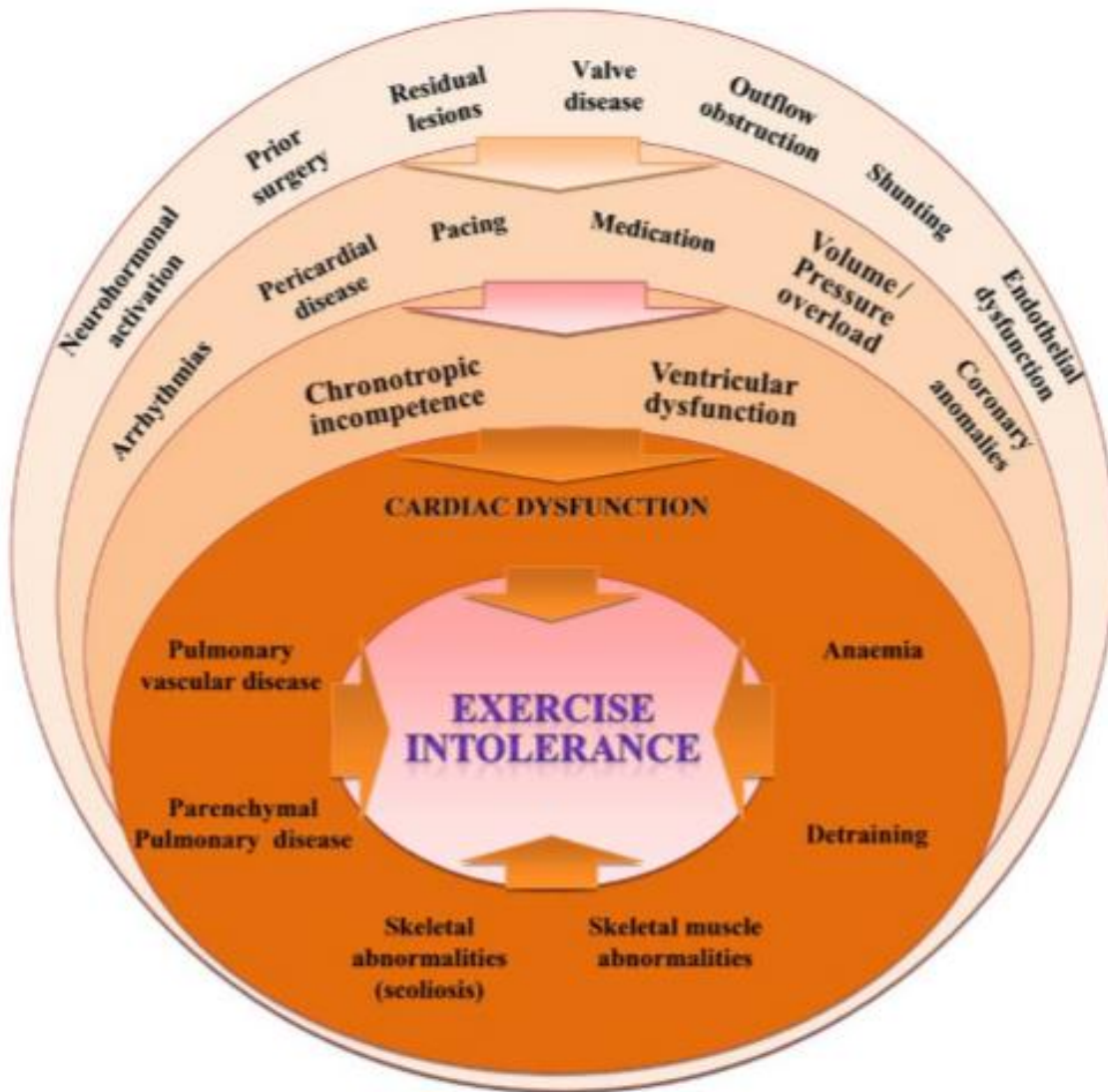


Figure 3. Mechanisms of exercise intolerance in patients with adult congenital heart disease (CHD). Exercise intolerance in adult CHD is the result of cardiac dysfunction, but also important are noncardiac factors relating to the congenital defect, previous surgery, and systemic effects of heart failure.^{1-3,13,18}

Tiến triển bệnh TBS

Incomplete correction
Failing correction
Undiagnosed shunt

Chronic pressure or volume overload
Mechanical injury of heart tissue and fibrosis

Acquired HF

Congenital Heart Disease

Congenital malformation and cardiomyopathy

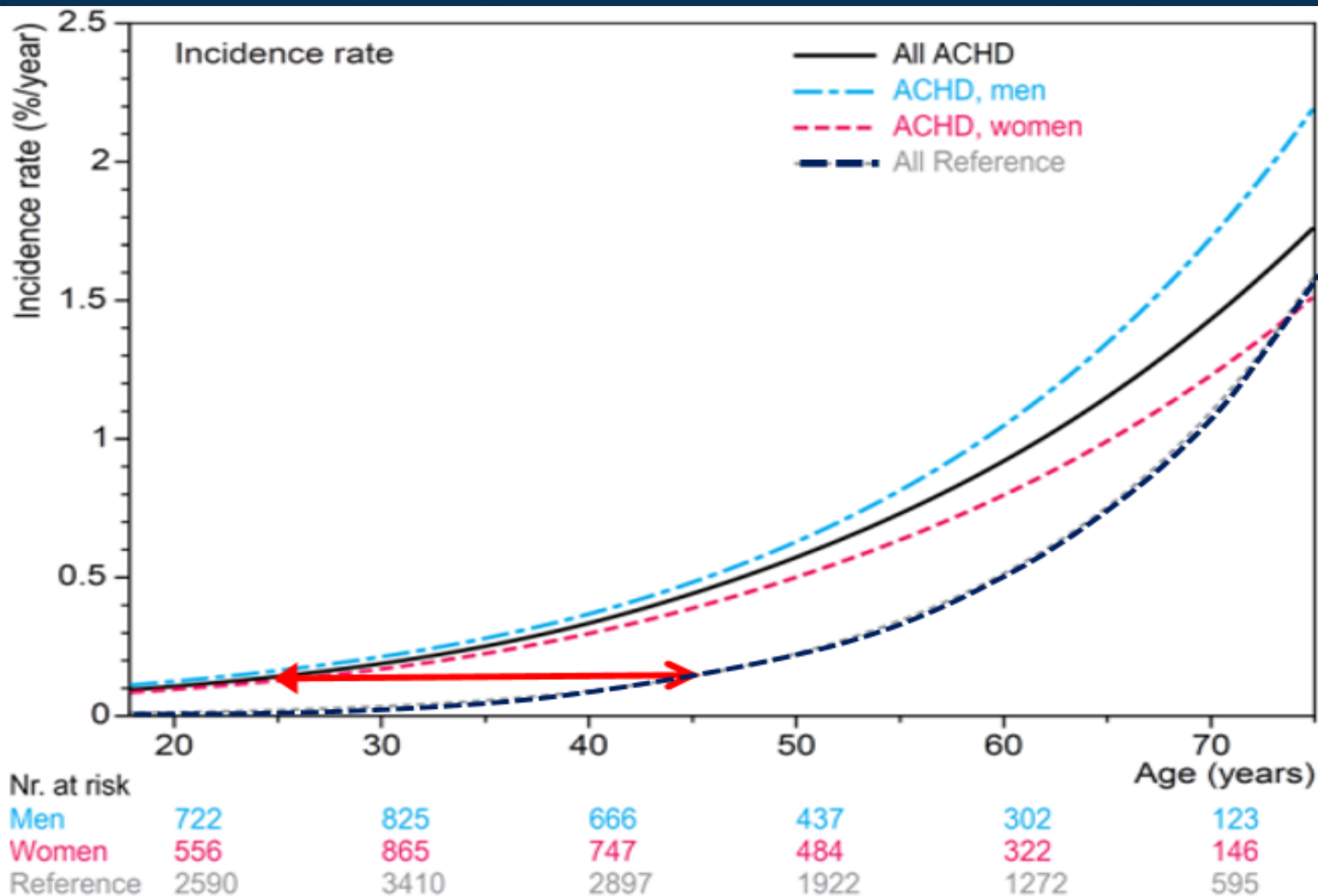
Heart Failure

Genetic causes of CHD converge with HF pathways

Predisposition to HF in the setting of chronically hemodynamic stress

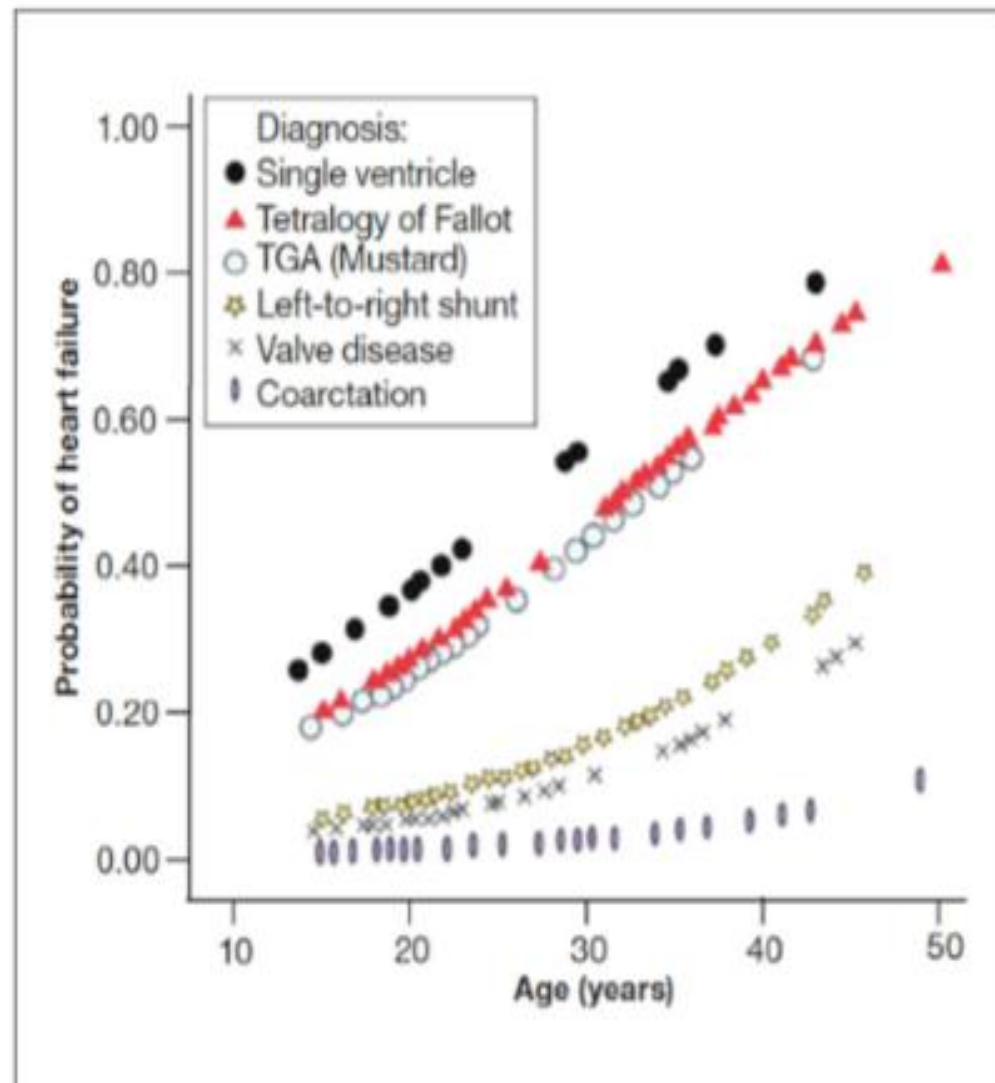
Reactivation of fetal genes that are in mutated pathways in the setting of CHD

Tần suất bệnh tim mắc phải ở bn TBS



Heart failure, incidence and diagnoses

N 89/345



Suy tim trong bào thai

- Tim nhanh trên thất
- Tim chậm do Bloc nhĩ thất hoàn toàn
- Hở ba lá nặng do bệnh Ebstein
- Hở van hai lá nặng
- Viêm cơ tim
- Thiếu máu

Suy tim ngày đầu tiên

- RL chức năng cơ tim do: ngạt, hạ đường máu
- Hạ canxi máu
- Nhiễm trùng huyết
- Ebstein

Suy tim tuần đầu tiên

- Bất mạch và SaO_2 chỉ trên và dưới: SaO_2 chỉ dưới thấp
 - Shunt P => trái qua ÔĐM
 - Hẹp eo ĐMC
 - Gián đoạn eo ĐMC
- TLT/TLN ít gây ST 2 tuần đầu + dị tật khác:
 - Hẹp eo ĐMC
 - Thiếu sản thất trái
 - Để non
 - Suy thượng thận, cường giáp

Suy tim sau tuần thứ 2

- Hay gặp nhất ở tuần thứ 6 – 8: TLT rộng
- Bất kể luồng thông trái phải nào
- ĐMV trái xuất phát từ ĐMP

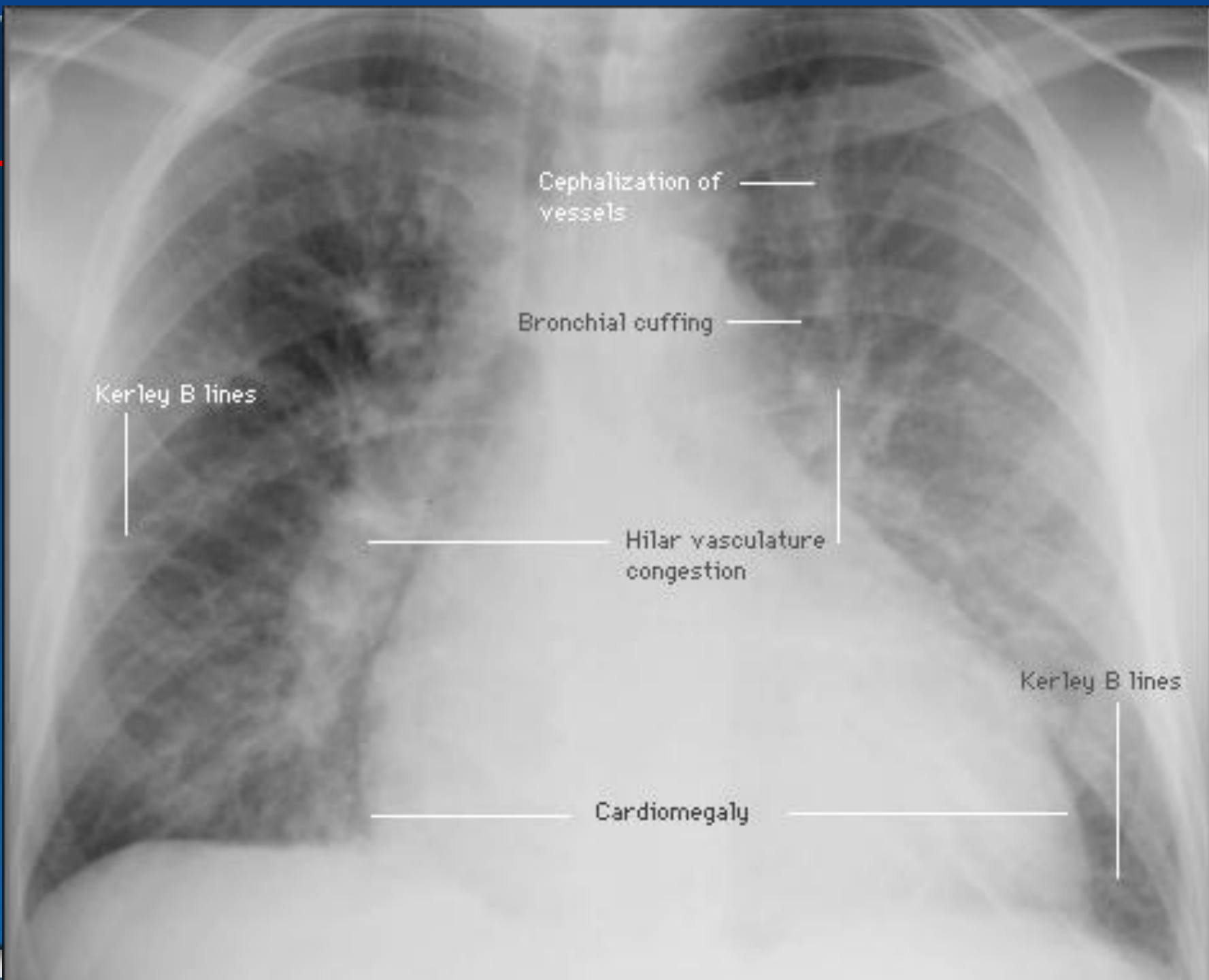
Ở trẻ em

Suy tim thường xuất hiện khi có biến cố:

- Hở van tim
- Viêm nội tâm mạc
- Viêm cơ tim
- Thiếu máu

Chẩn đoán TBS

- Tiền sử
- Triệu chứng
- ĐTĐ, SpO₂
- Thăm dò gắng sức (tim – phổi)
- **Siêu âm tim**
- X quang
- CT và MRI (CĐ chính xác cấu trúc giải phẫu tim - mạch máu, kích thước và chức năng thất phải, mức độ hở van ...)
- Thăm dò xâm lấn, thông tim – huyết động (shunt, áp lực ĐMP/sức cản)



Cephalization of vessels

Bronchial cuffing

Kerley B lines

Hilar vasculature congestion

Kerley B lines

Cardiomegaly

Siêu âm tim

- Phương pháp chính
 - Các cấu trúc tim, mạch máu lớn
 - Chức năng tim
 - Huyết động
 - Theo dõi: tiến triển, điều trị
- Hạn chế:
 - Các mạch máu ngoài tim
 - Cửa sổ siêu âm
 - Xương, phổi

Thông tim

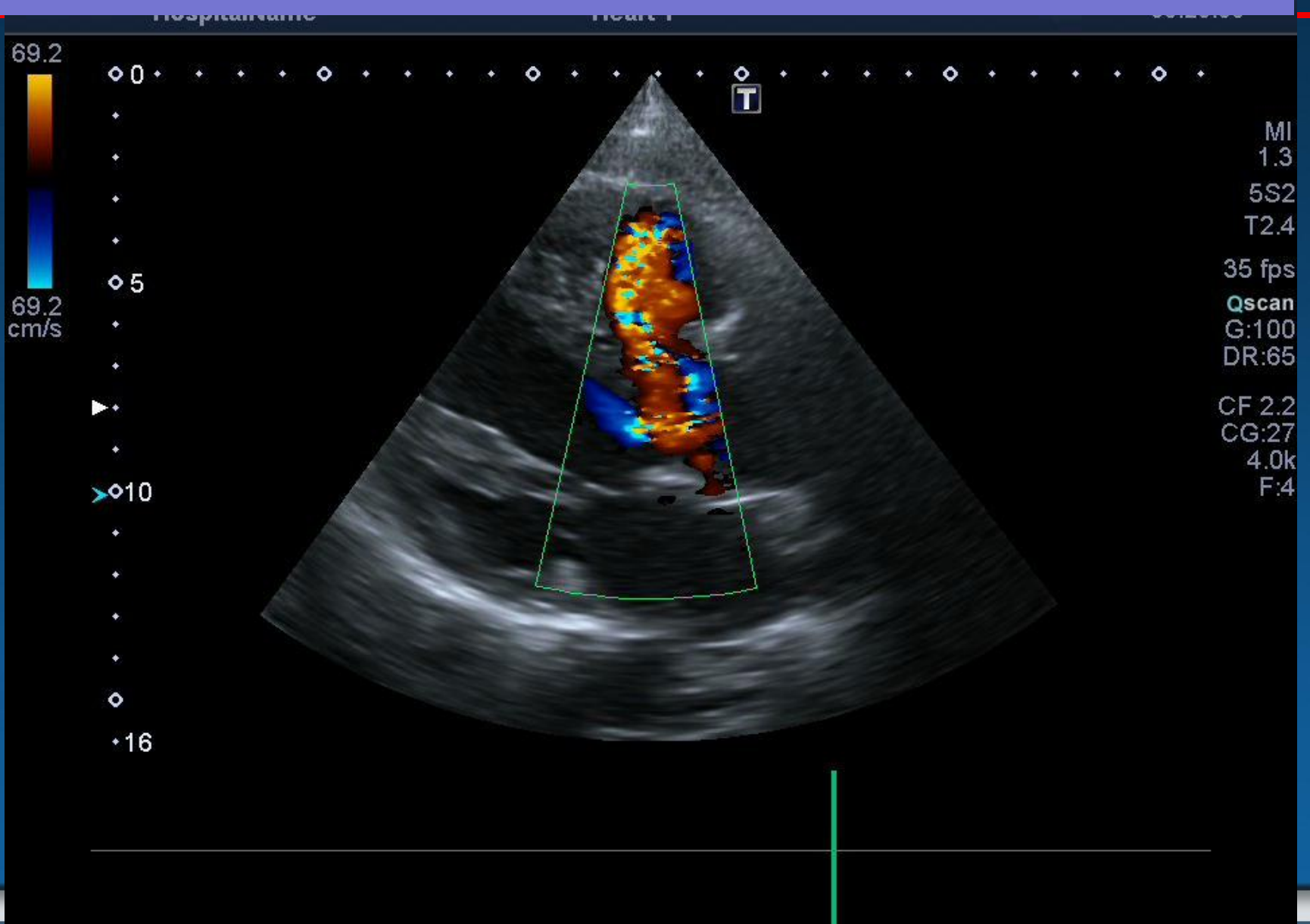
- Tiêu chuẩn vàng
 - Các cấu trúc tim, mạch máu lớn
 - Huyết động
- Hạn chế:
 - Xâm lấn
 - Thăm dò sau các chỗ hẹp – tắc
 - Góc chụp, 3 D

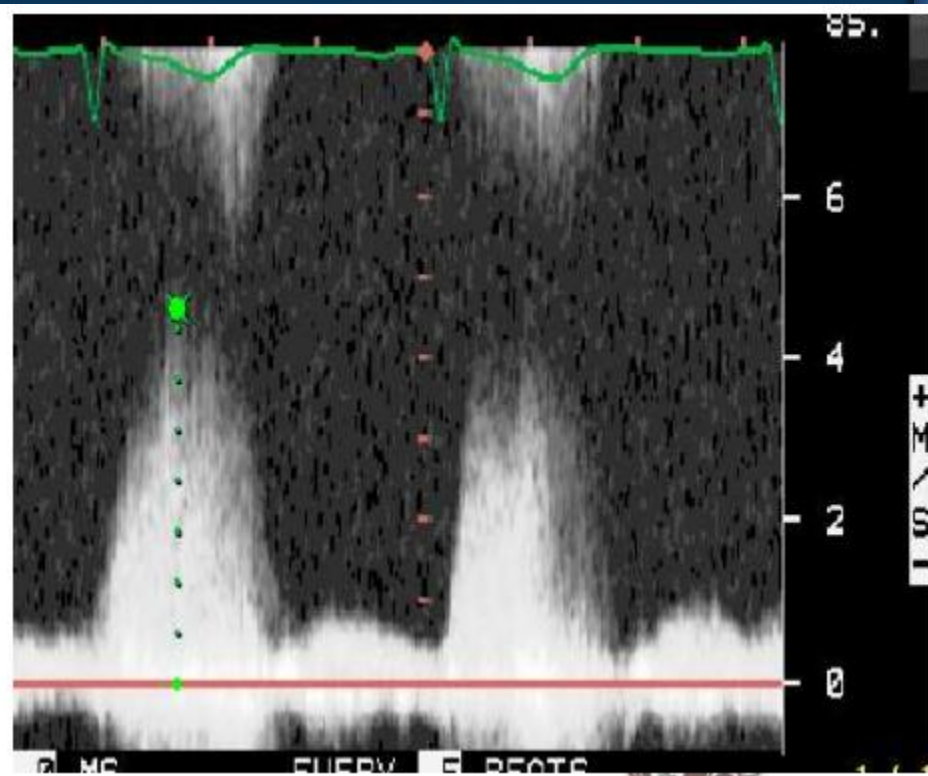
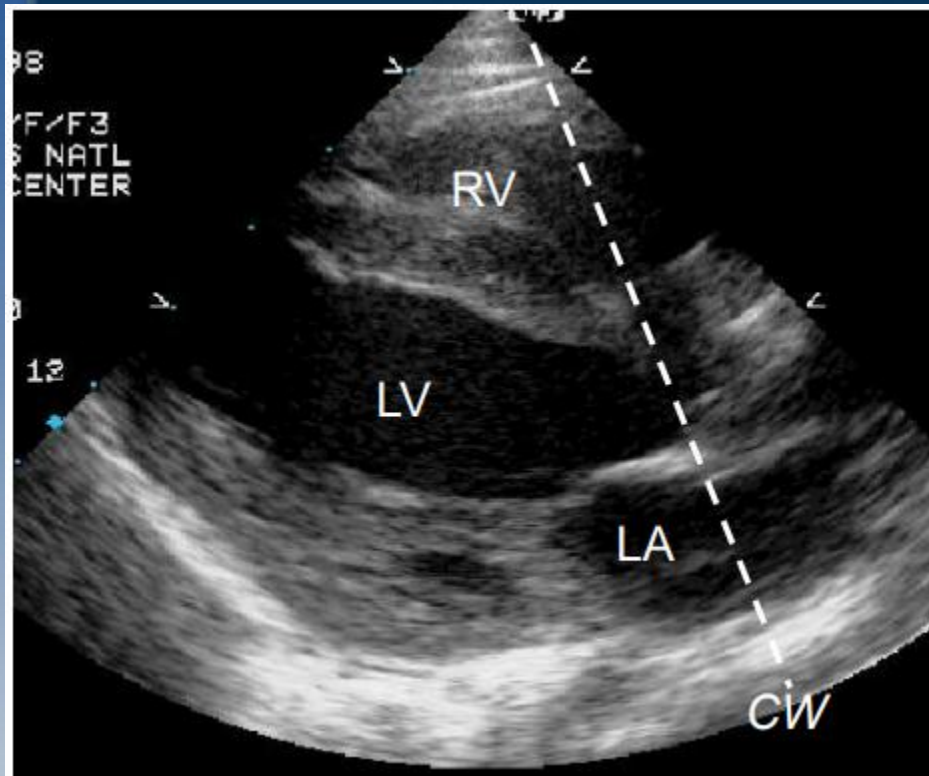
MSCT

- Ưu điểm
 - Không xâm
 - Độ phân giải cao
 - Nhanh
 - 3 D
 - Thăm dò các cấu trúc tim và ngoài tim
- Hạn chế
 - Tia X
 - Cần cản quang
 - Hình xấu khi di động
 - Không huyết động

	SA	CHT	CT	<u>Thông tin</u>
Quai ĐMC	++	+++	+++	+++
ĐMP	++	+++	+++	+++
<u>Tĩnh mạch P</u>	++	+++	++	+++ AL <u>bít</u>
<u>Van nhĩ thất</u>	+++	+	+	+ <u>Chênh áp</u>
<u>Van tổ chim</u>	+++	++ <u>Mức độ hở</u>	+	+ <u>Chênh áp</u>
<u>TBS phức tạp</u>	++	+++ <u>Cấu trúc, Chức năng</u>	+++	++ AL ĐMP
ĐM <u>vành</u>	+	++	+++	+++
<u>Mô (u, cơ tim)</u>	+	+++	+	+
<u>Chức năng thất</u>	++	+++	+	++
<u>Đo dòng chảy</u>	+	+++	-	+
<u>Lưu lượng shunt</u>	+	+++	-	+++

Thông liên thất





Thông liên thất

Outlet/Supracristal/Subpulmonar/
Infundibular/Juxta-arterial

- 6% VSD / 30% Asians
- Spontaneous closure uncommon

Perimembranous, paramembranous
conoventricular

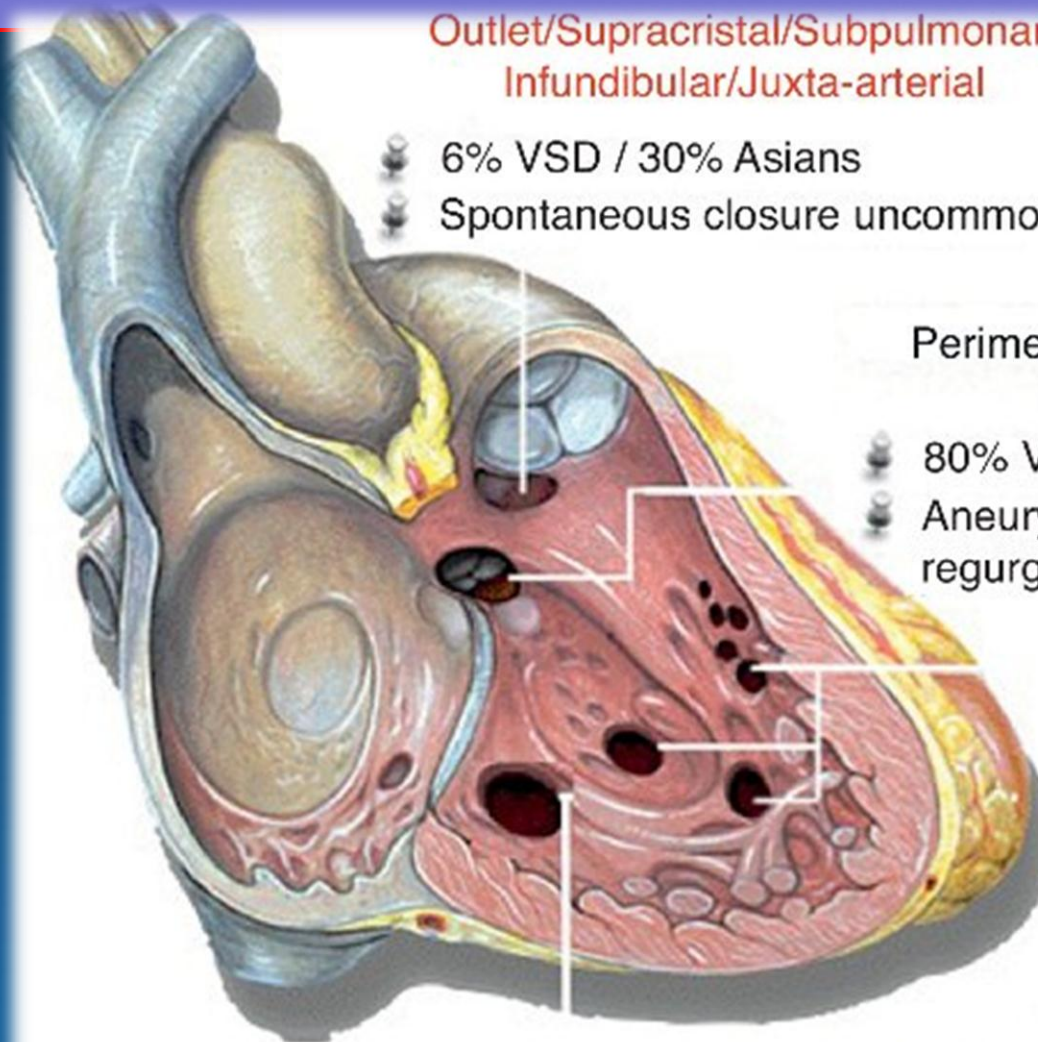
- 80% VSD
- Aneurysm formation / Aortic regurgitation

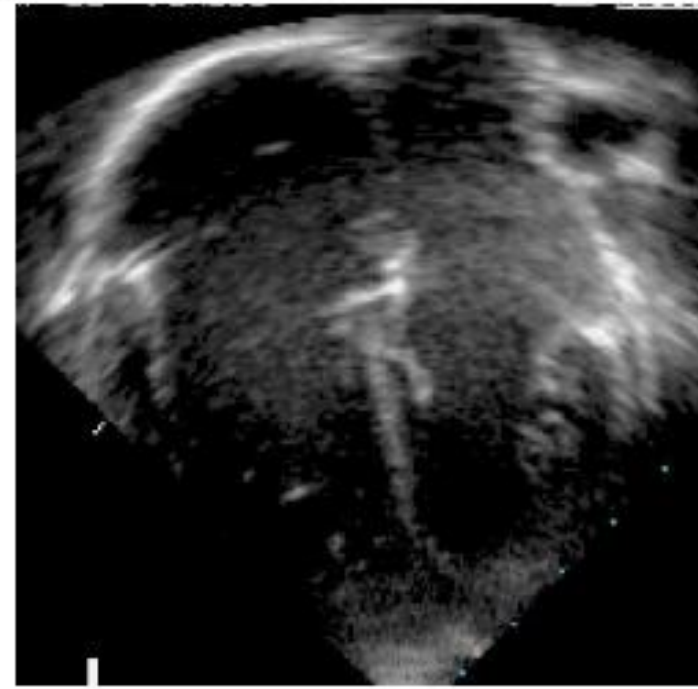
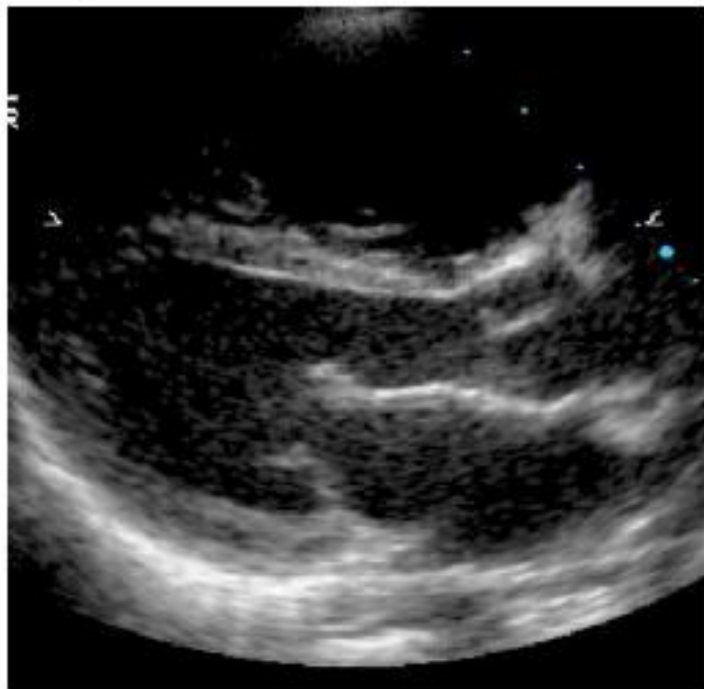
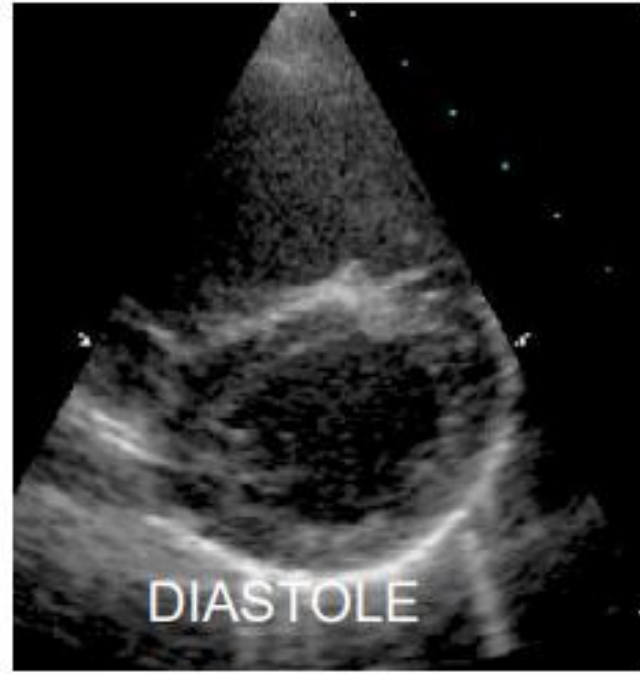
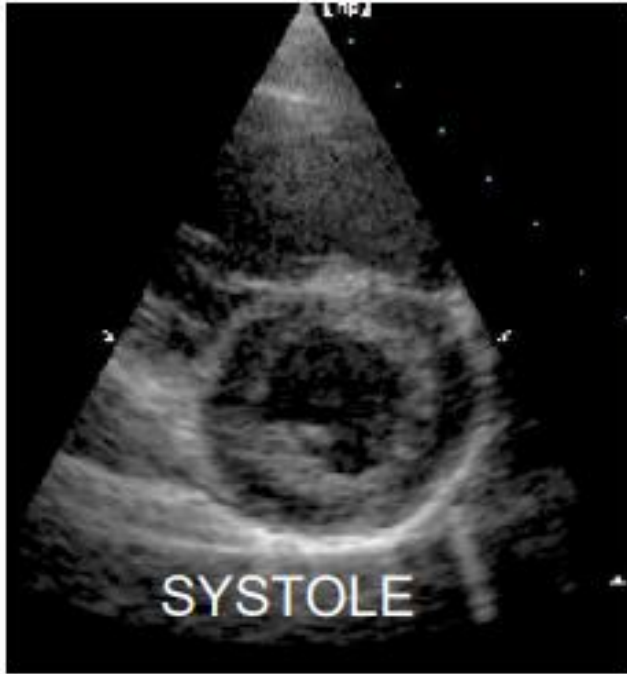Muscular

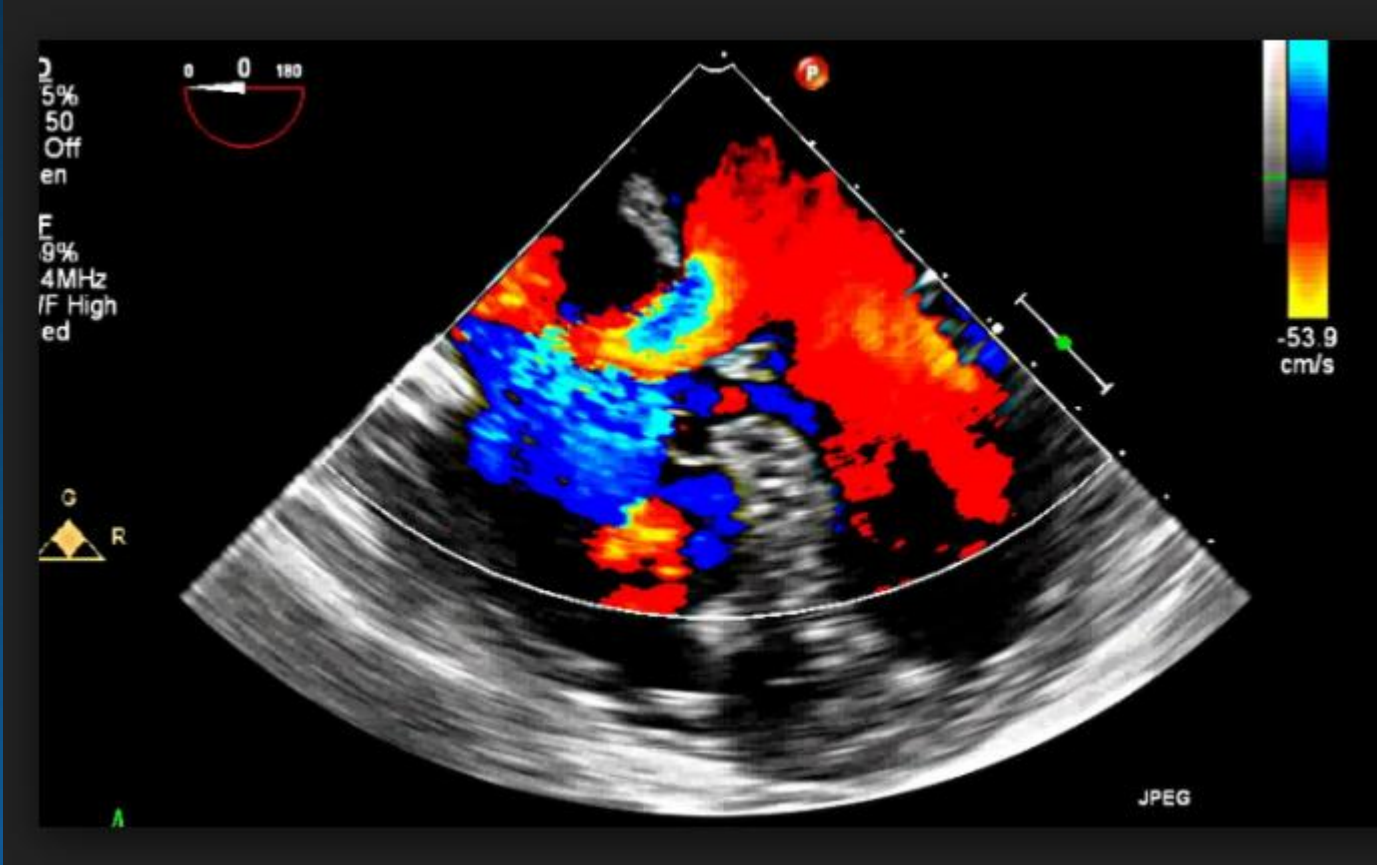
- 20% VSD
- Spontaneous closure common

Inlet/AV canal type

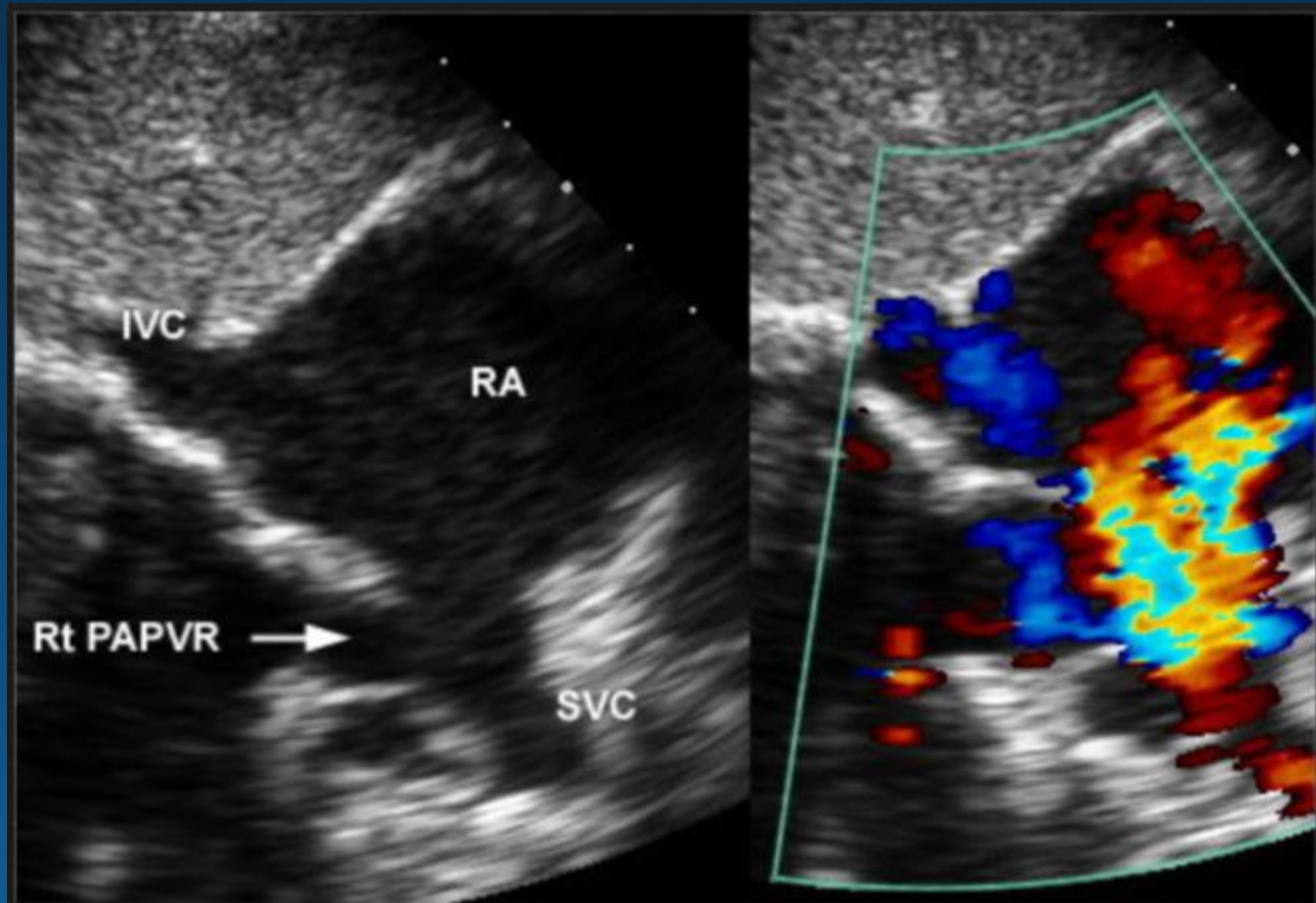
- Down syndrome

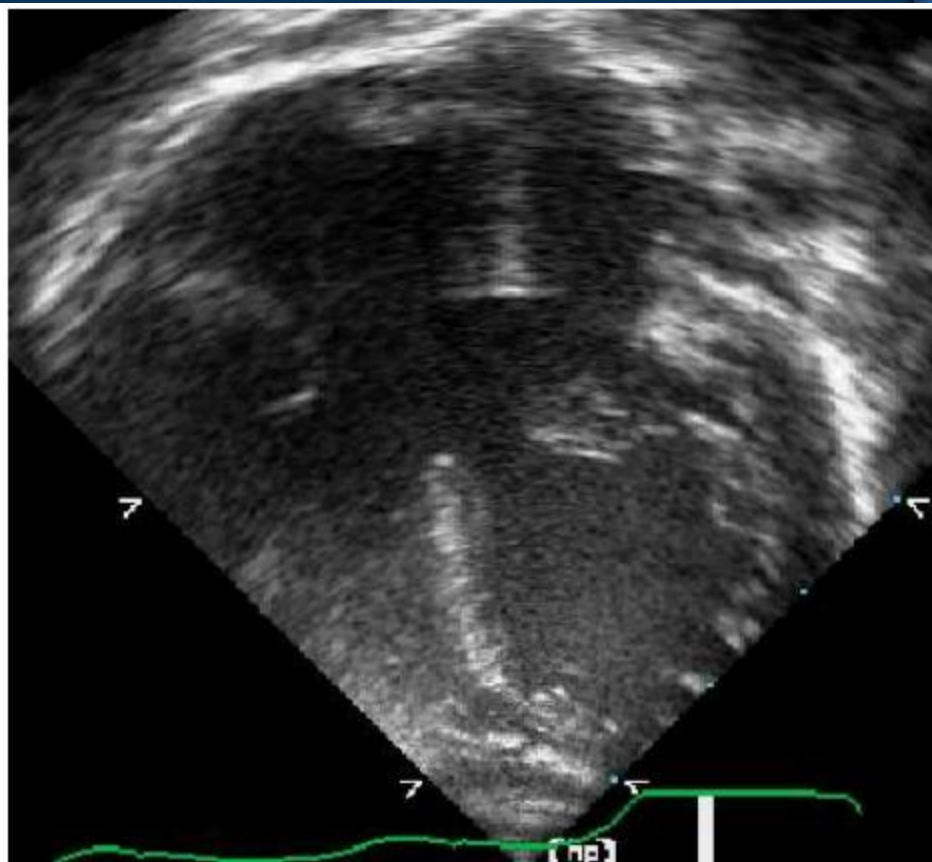
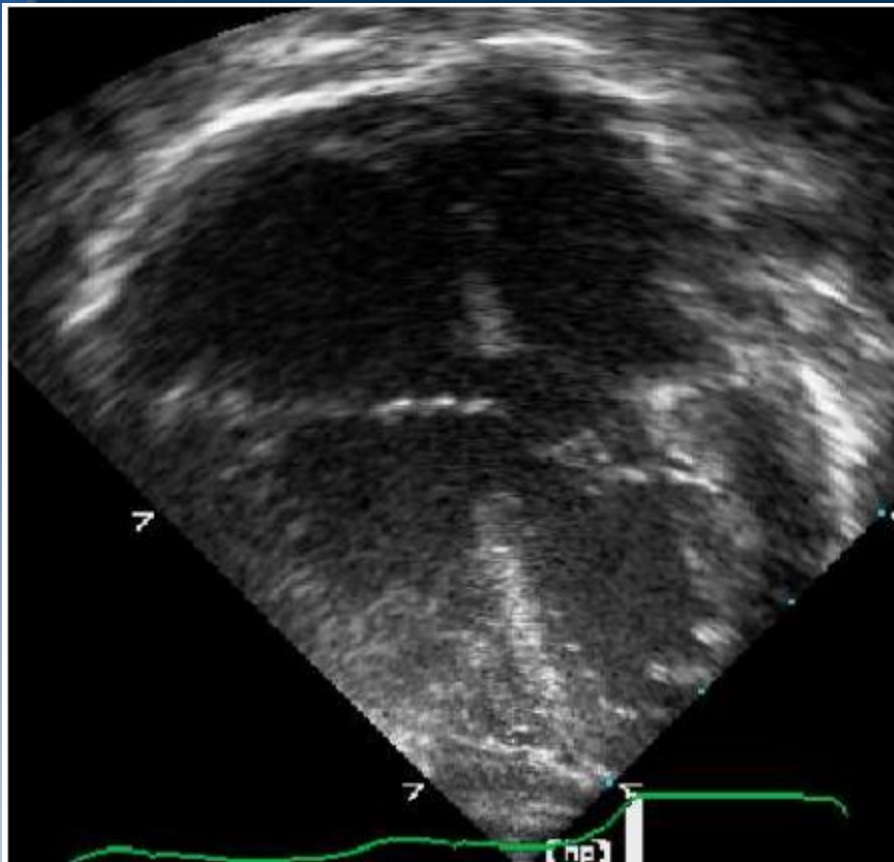



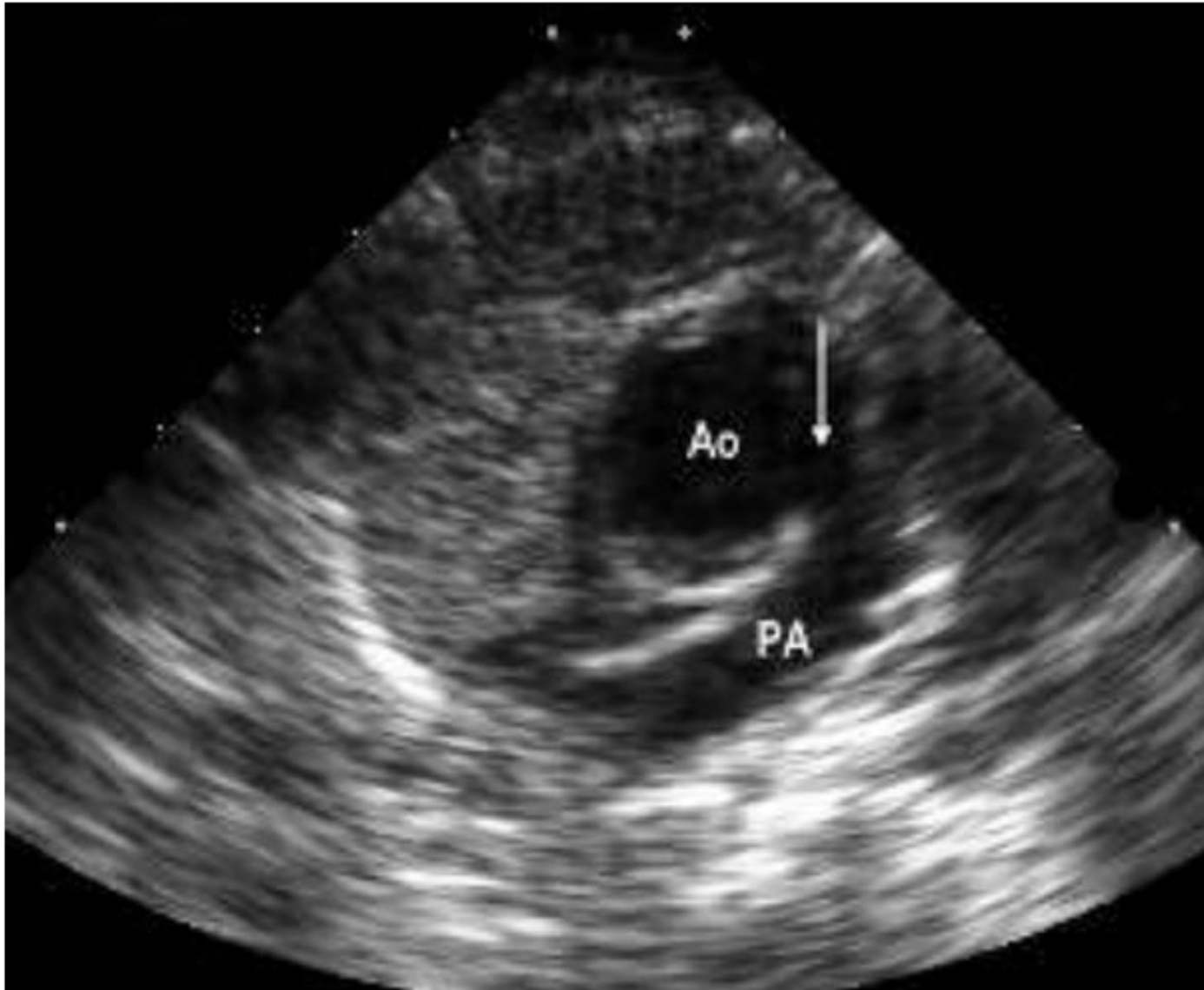


TLN + TMP đồ lọc chỗ

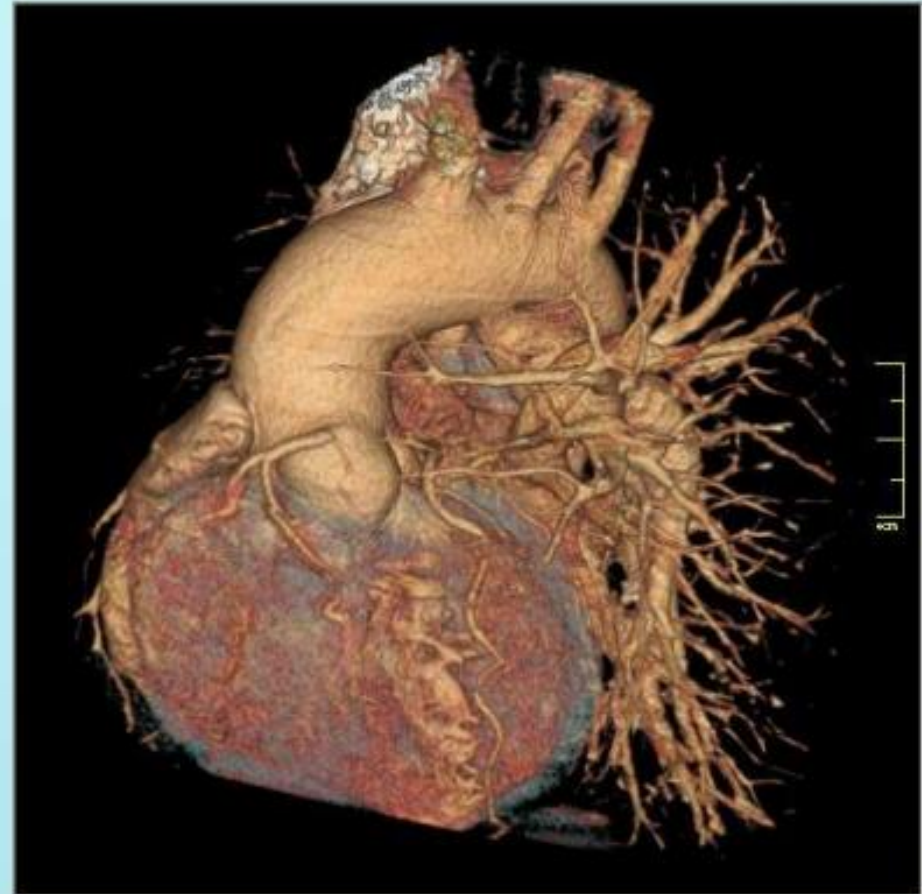
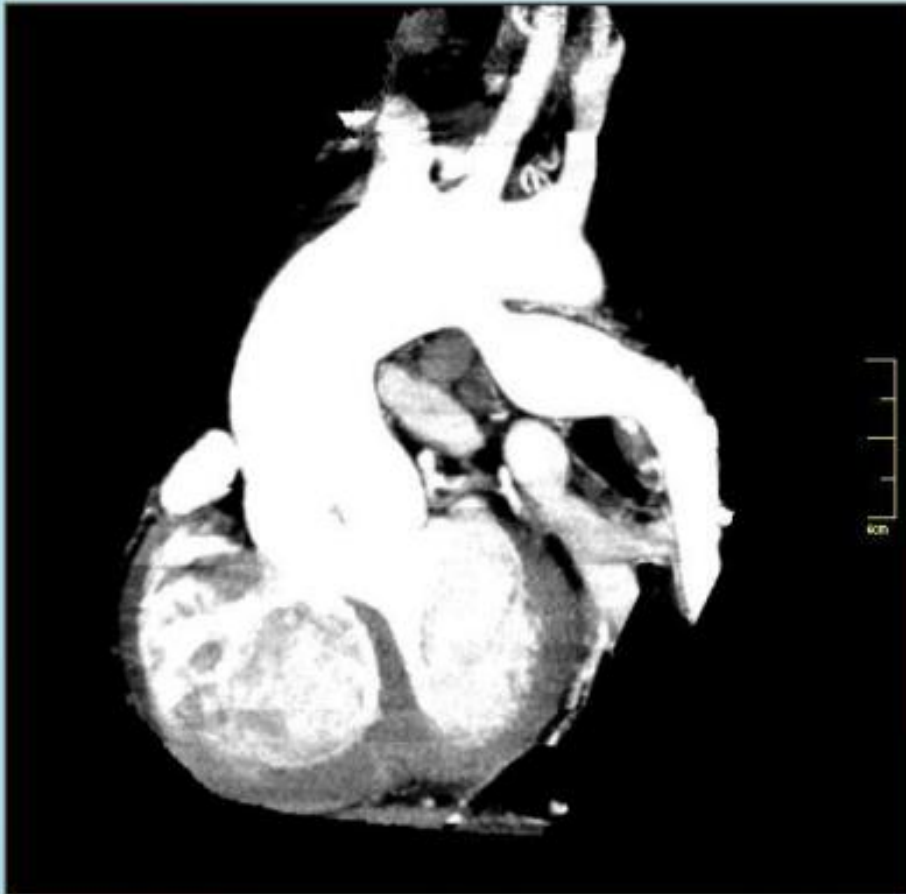


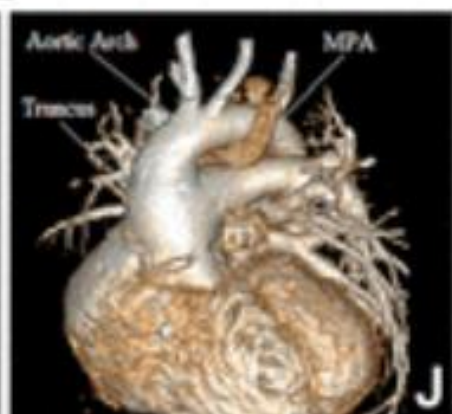
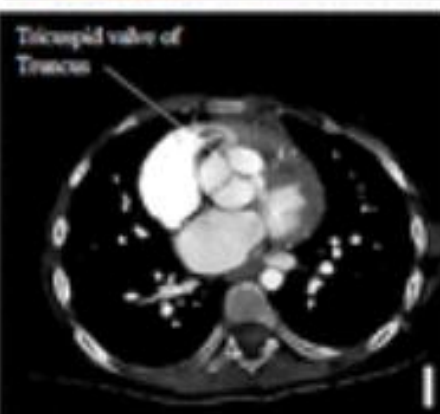
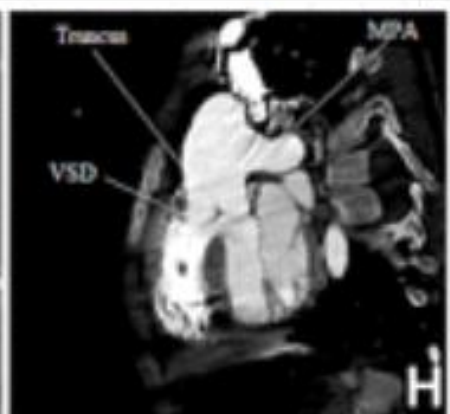
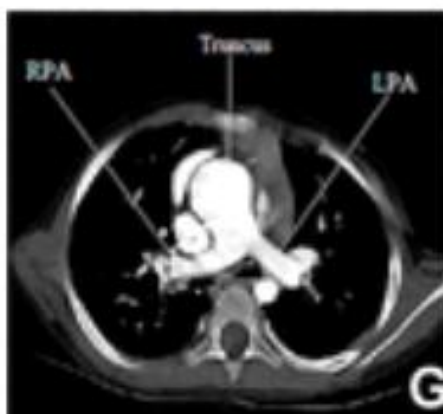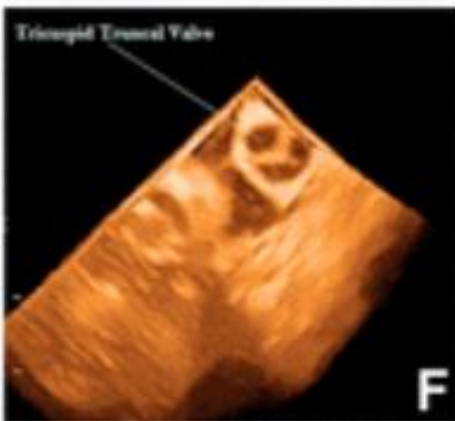
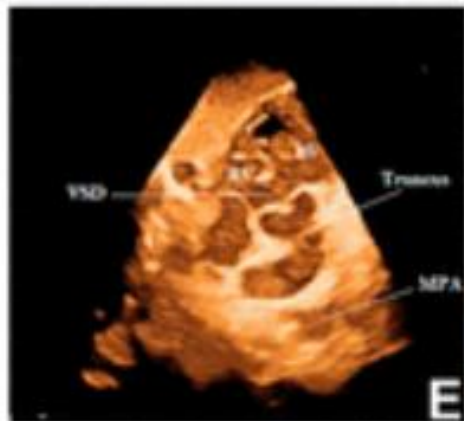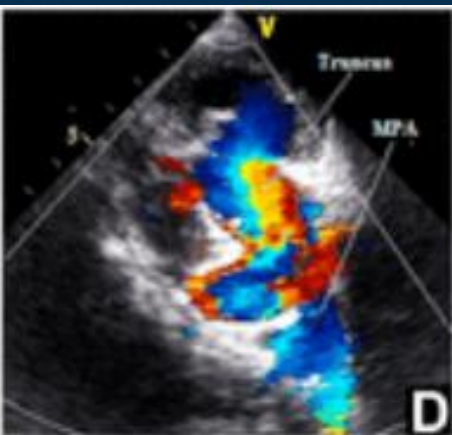
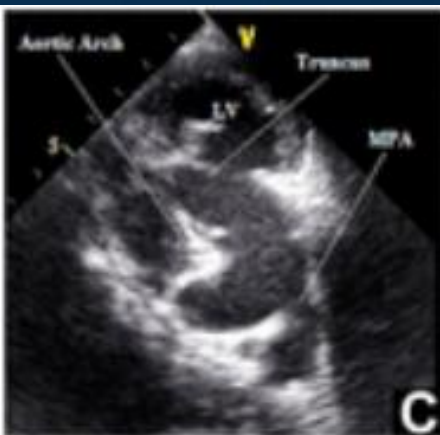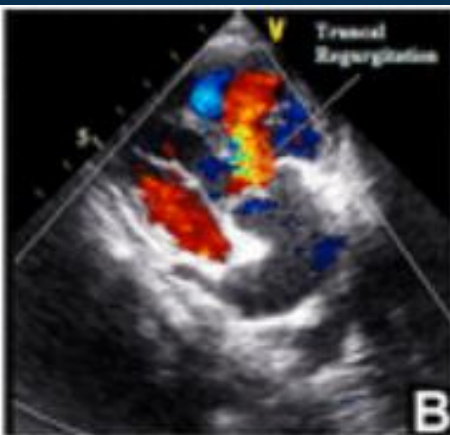


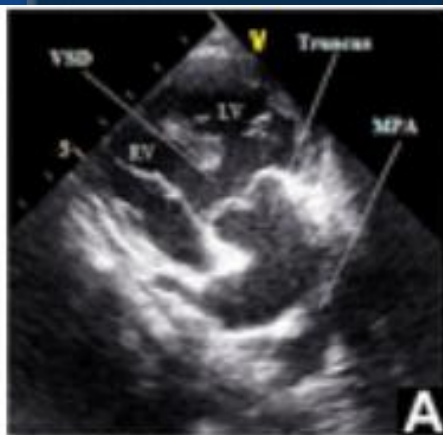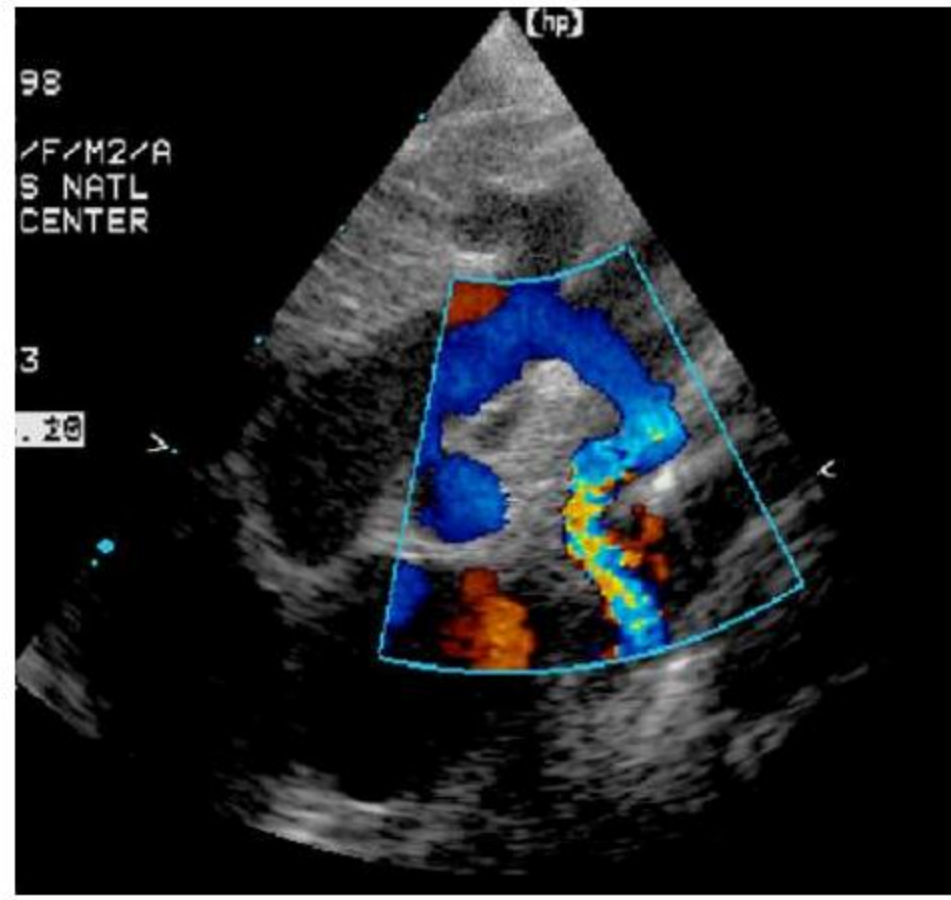
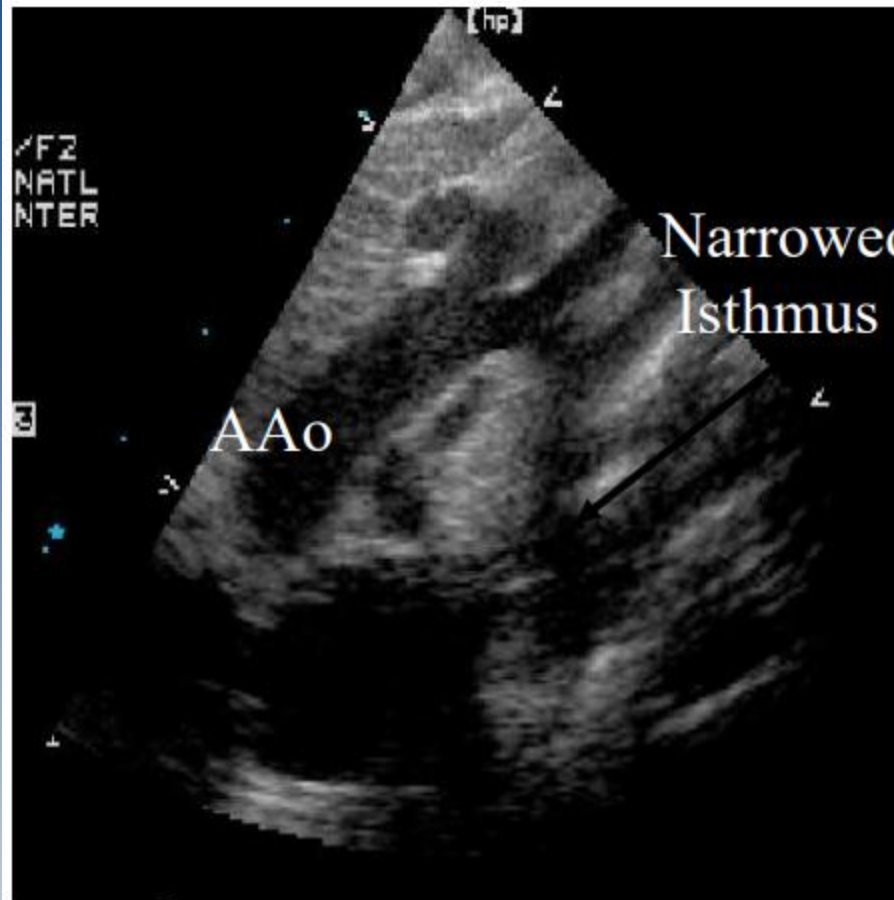
Thân chung ĐM



Truncus Arteriosus

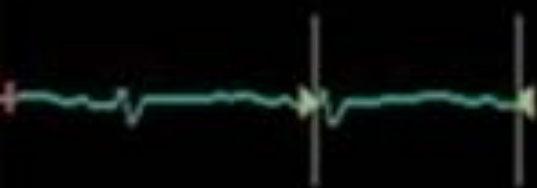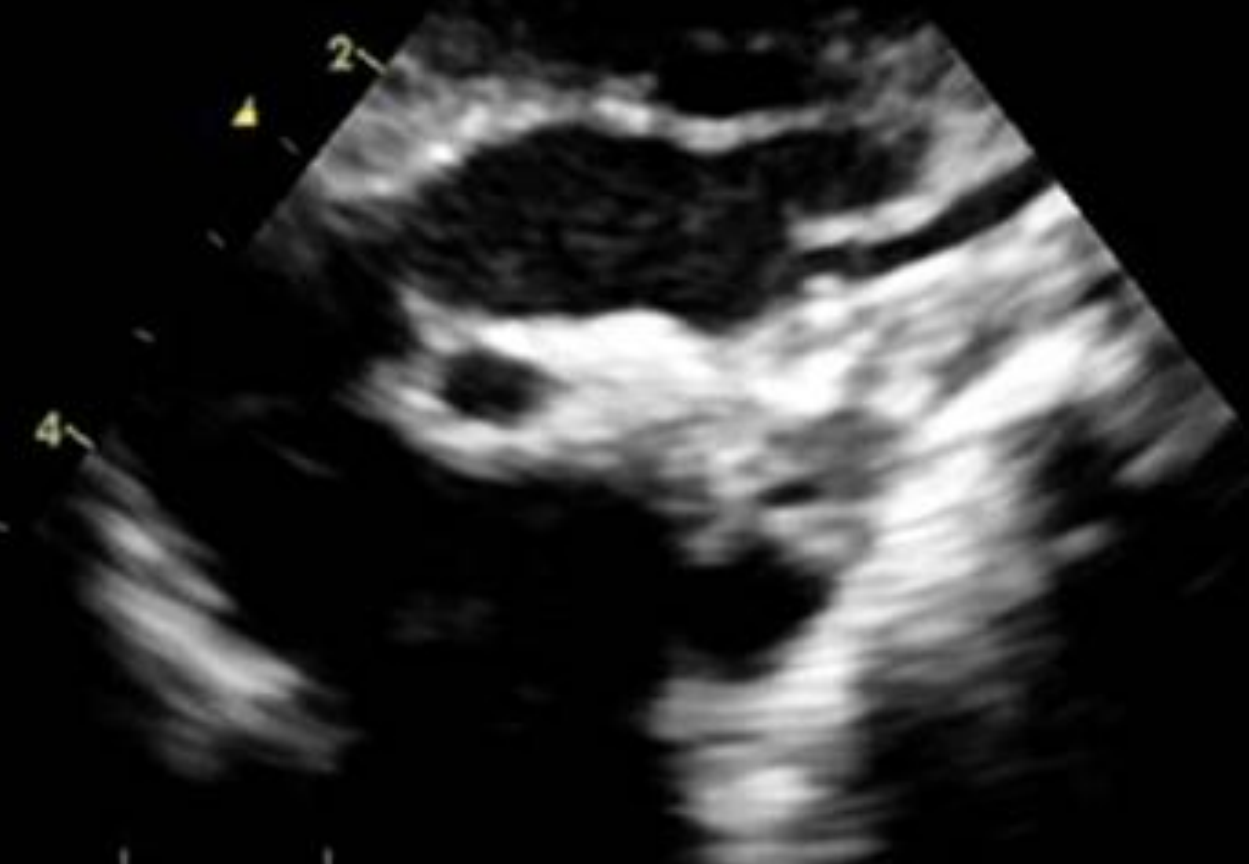






10:24:17

V

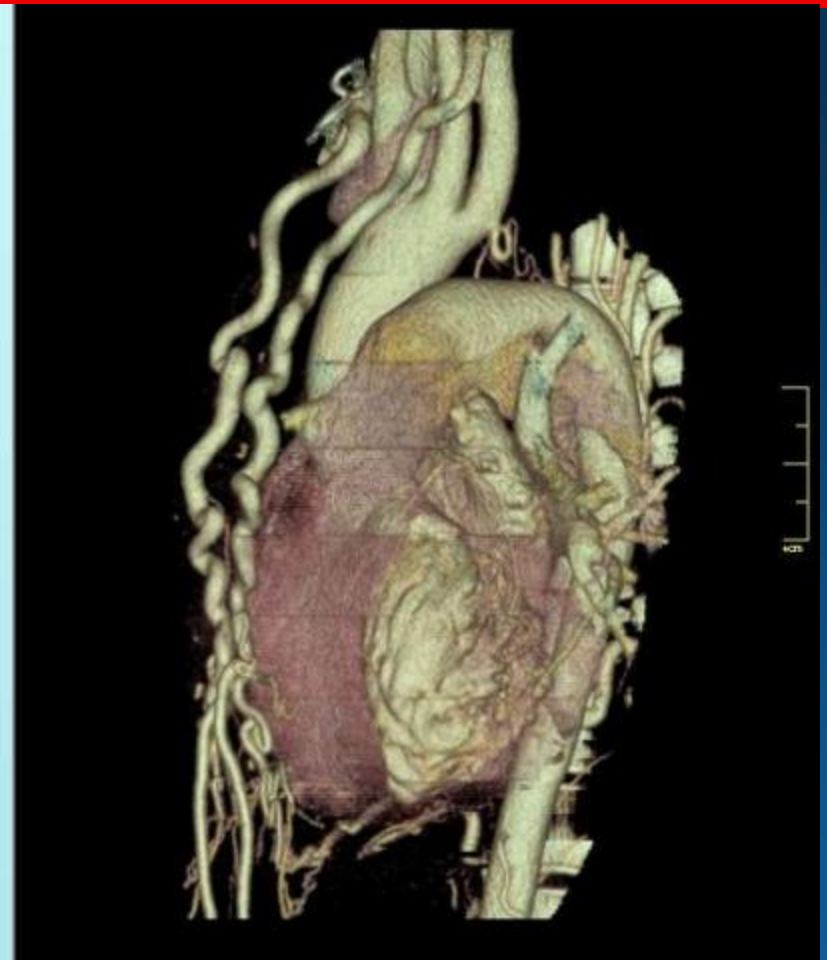
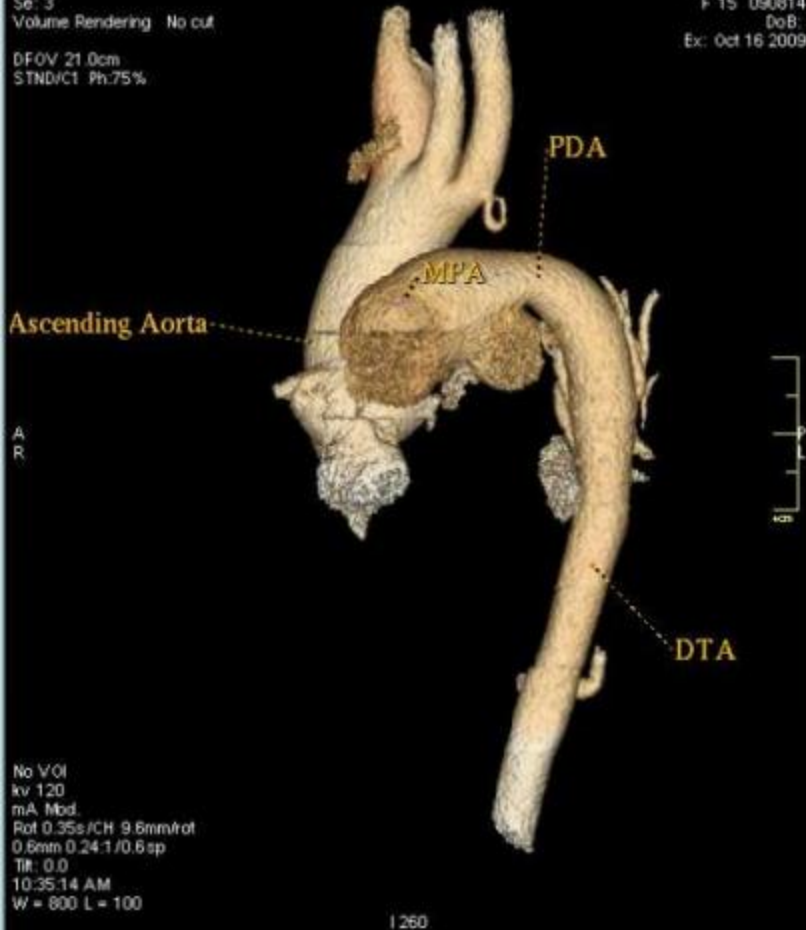


134
HR

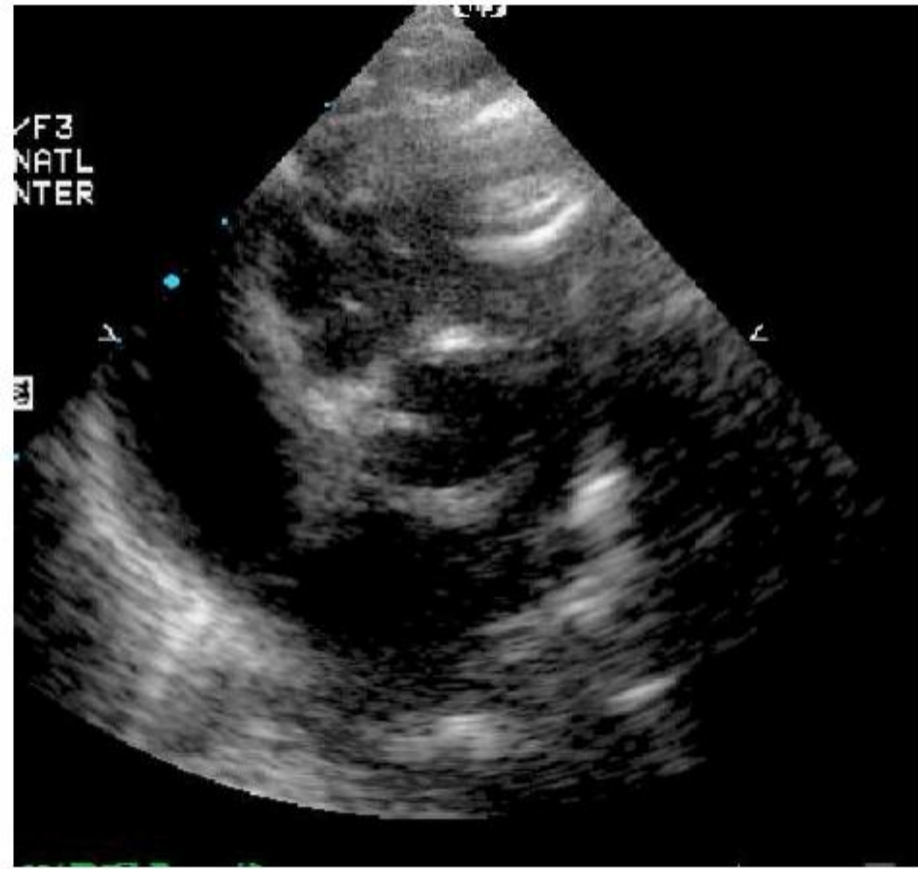
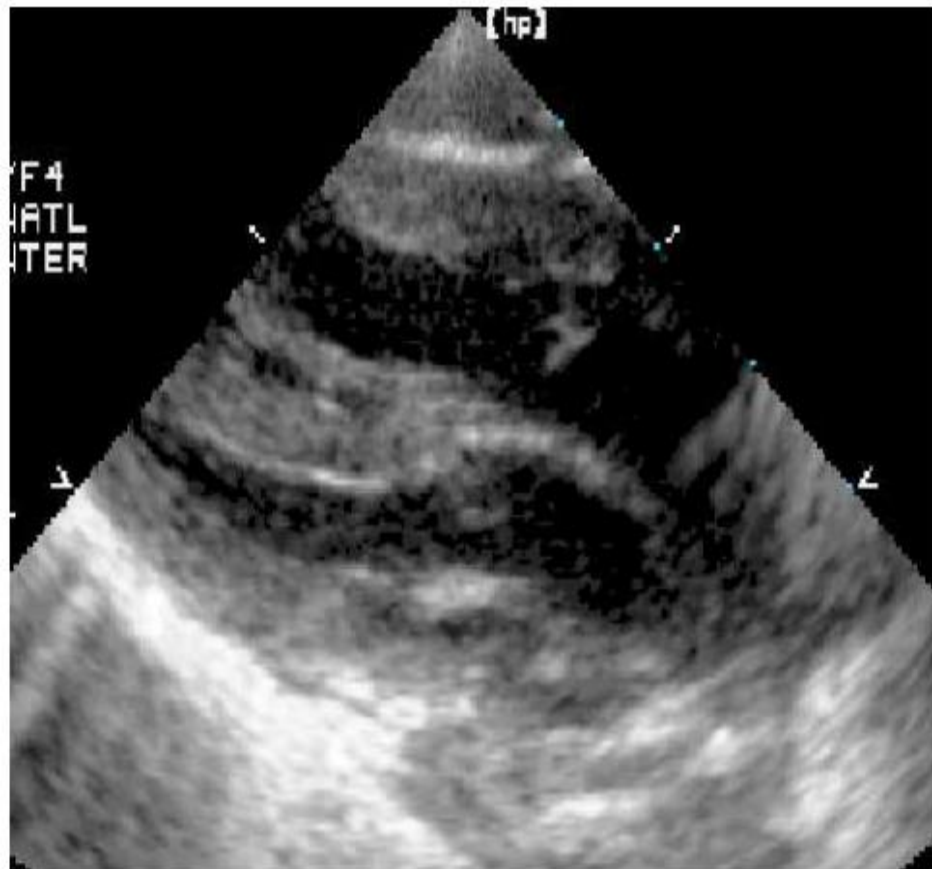
Gián đoạn ĐMC

Ex: 614
Ser: 3
Volume Rendering No cut
DFOV 21.0cm
STND/C1 Ph:75%

HOORIA ARZOO
F 15 090814
DoB:
Ex: Oct 16 2009

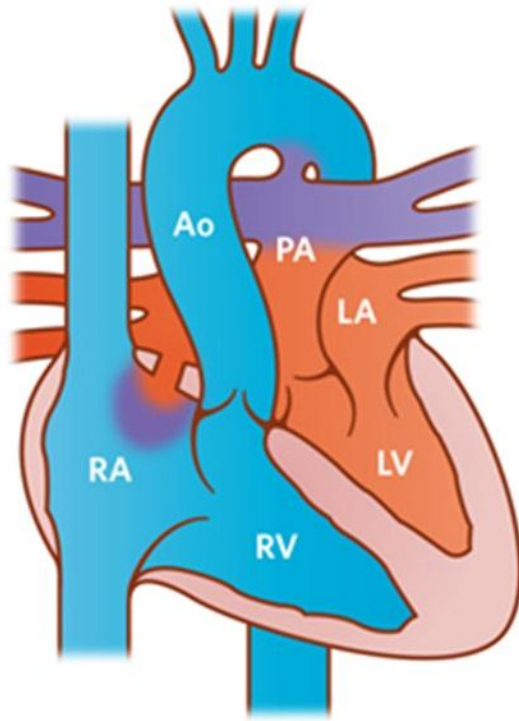


Đảo gốc ĐM

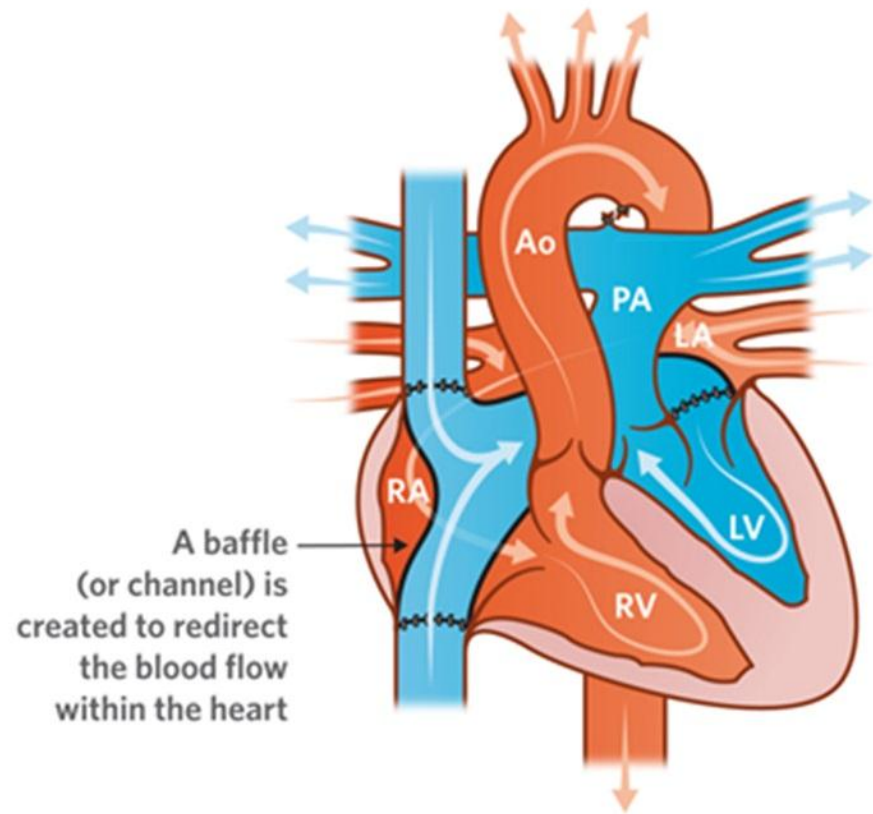


TGA sau PT Senning

Surgery for transposition of the great arteries — Senning operation

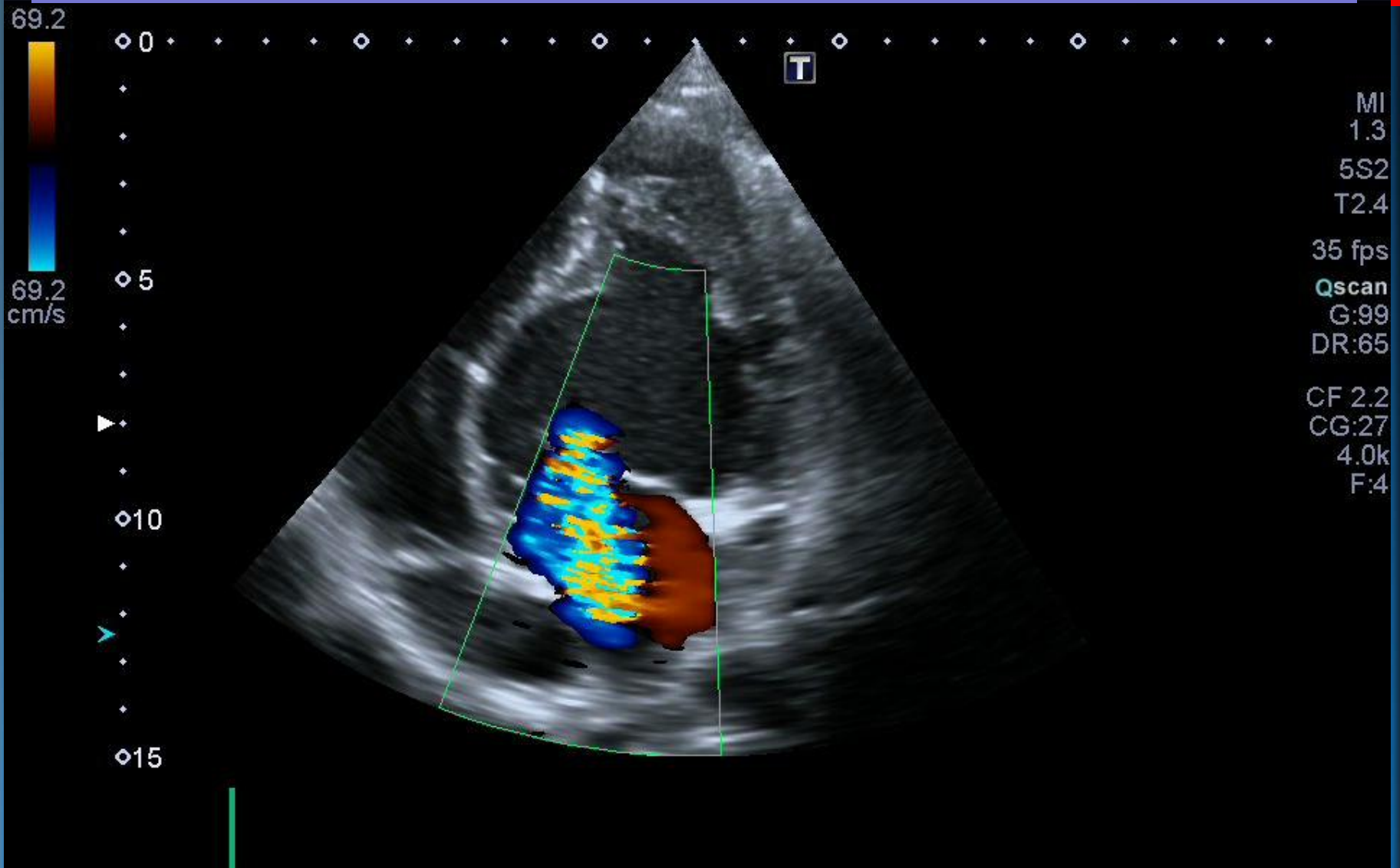


Pre surgical anatomy

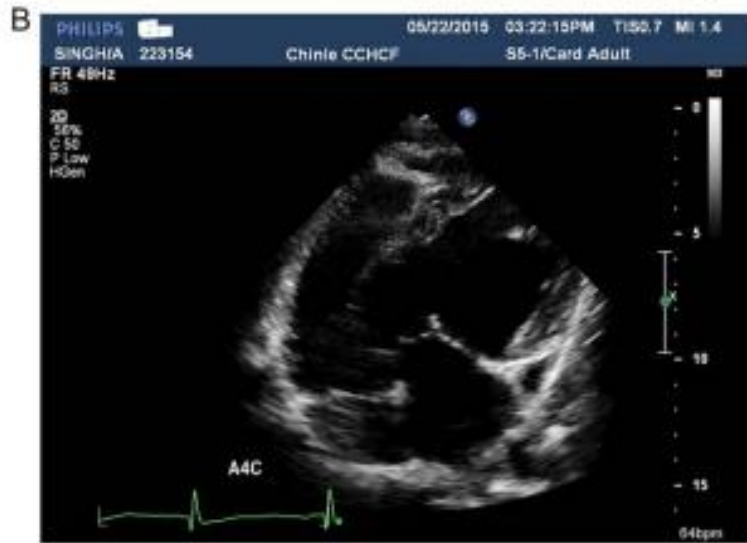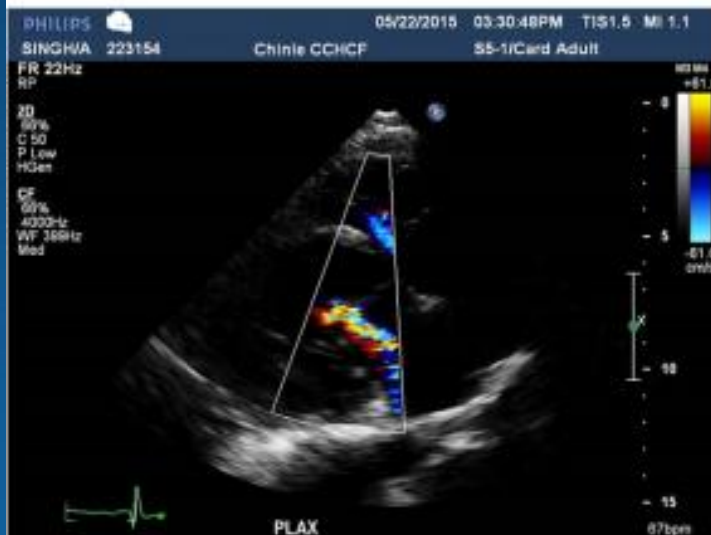

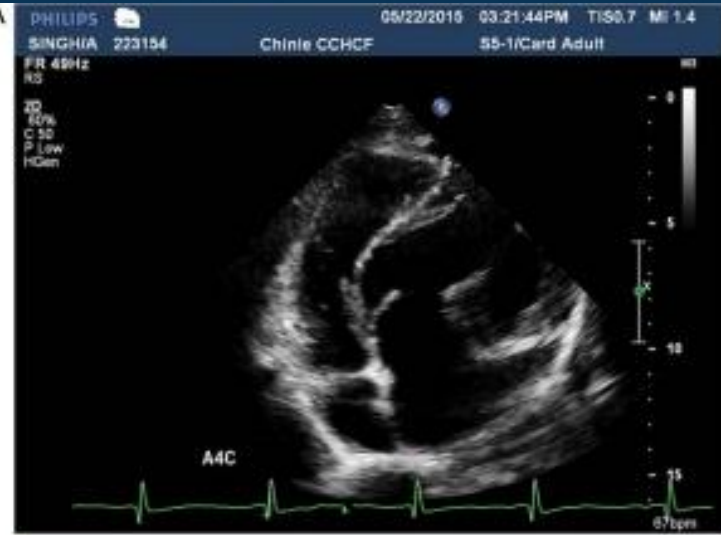
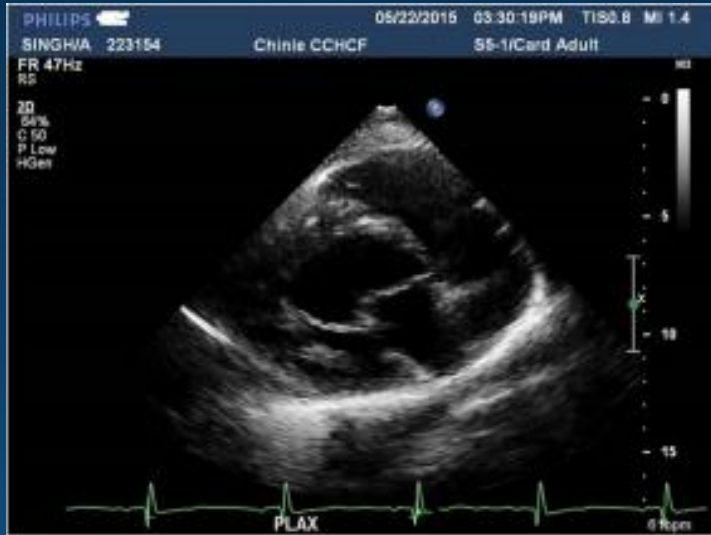After Senning procedure

TGA sau PT Senning

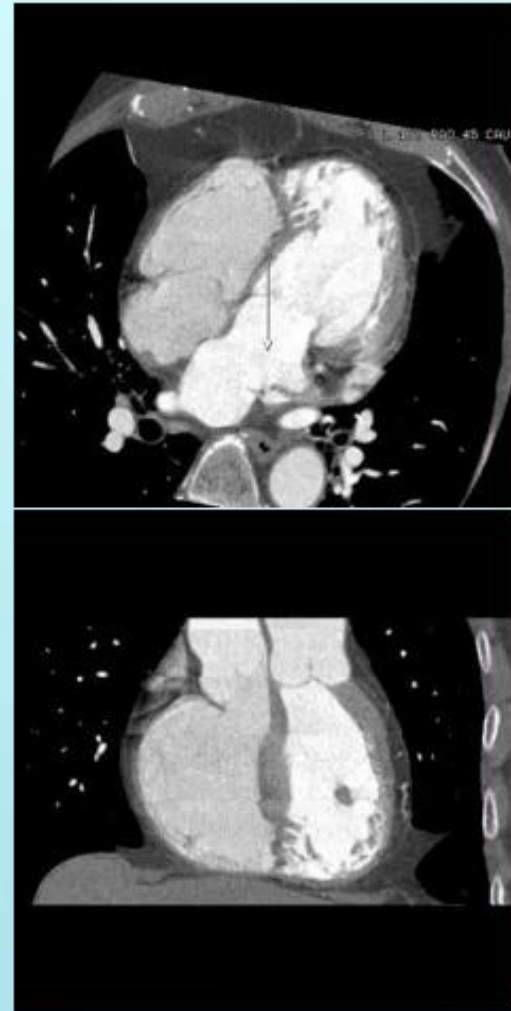
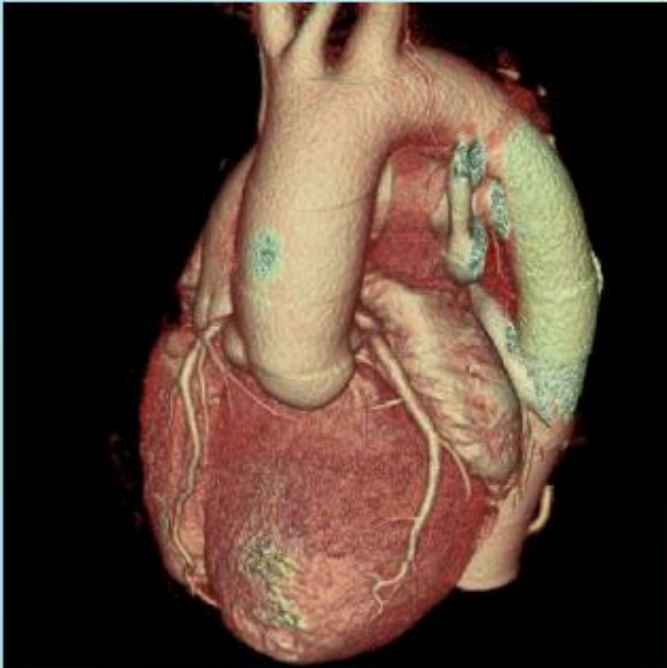
Đảo gốc ĐM tự chỉnh

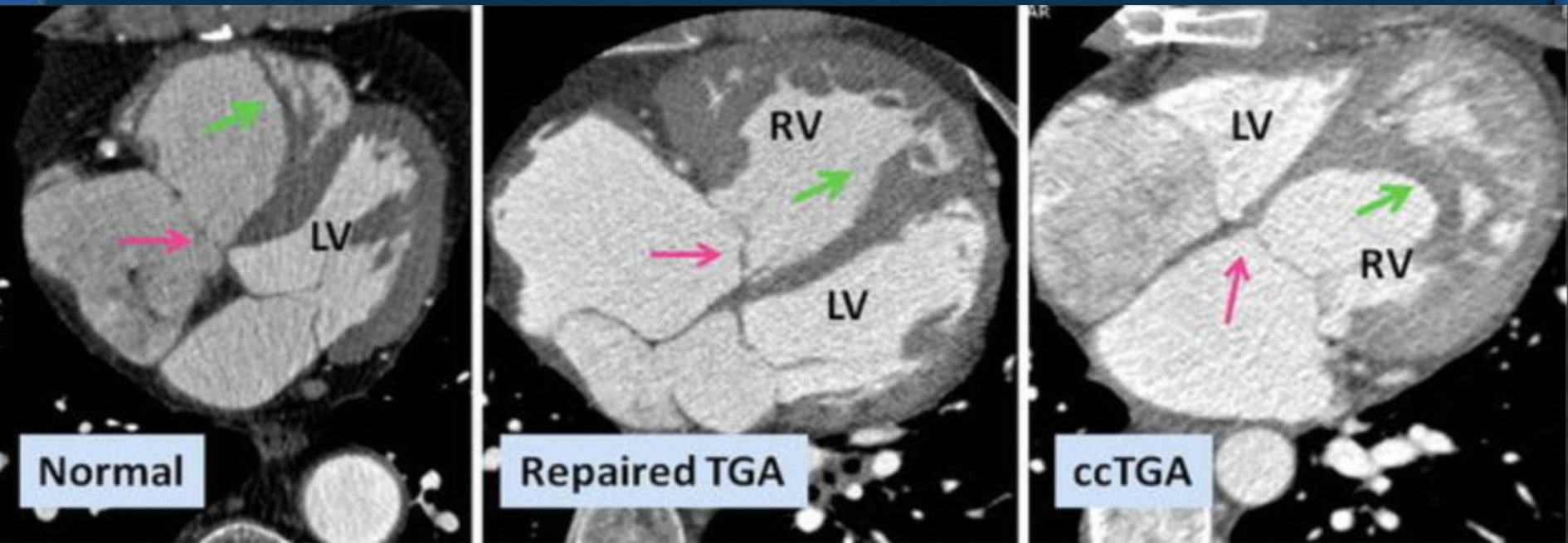


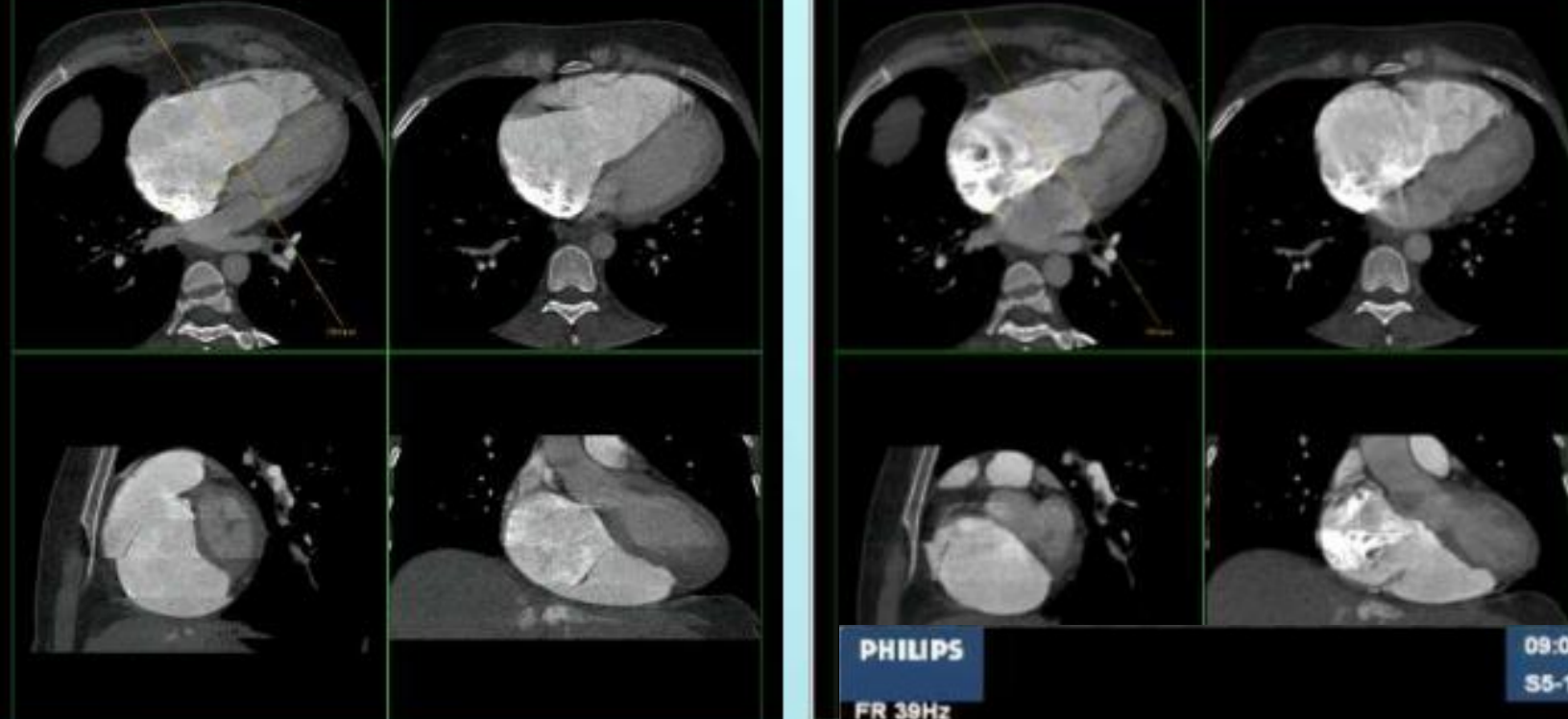Đảo gốc ĐM tự chỉnh

CCTGA



Đảo gốc ĐM sau sửa - tự chỉnh (MRI)

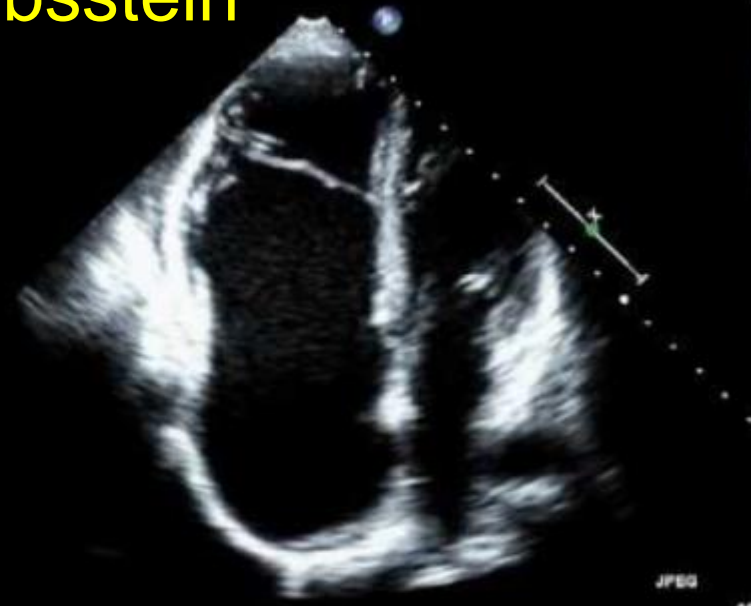
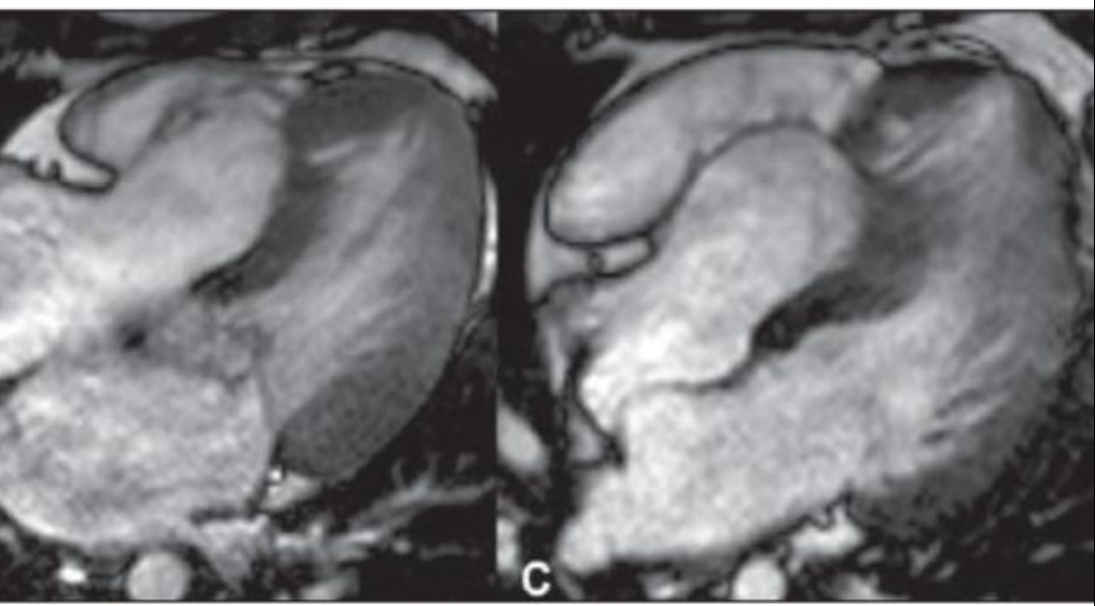




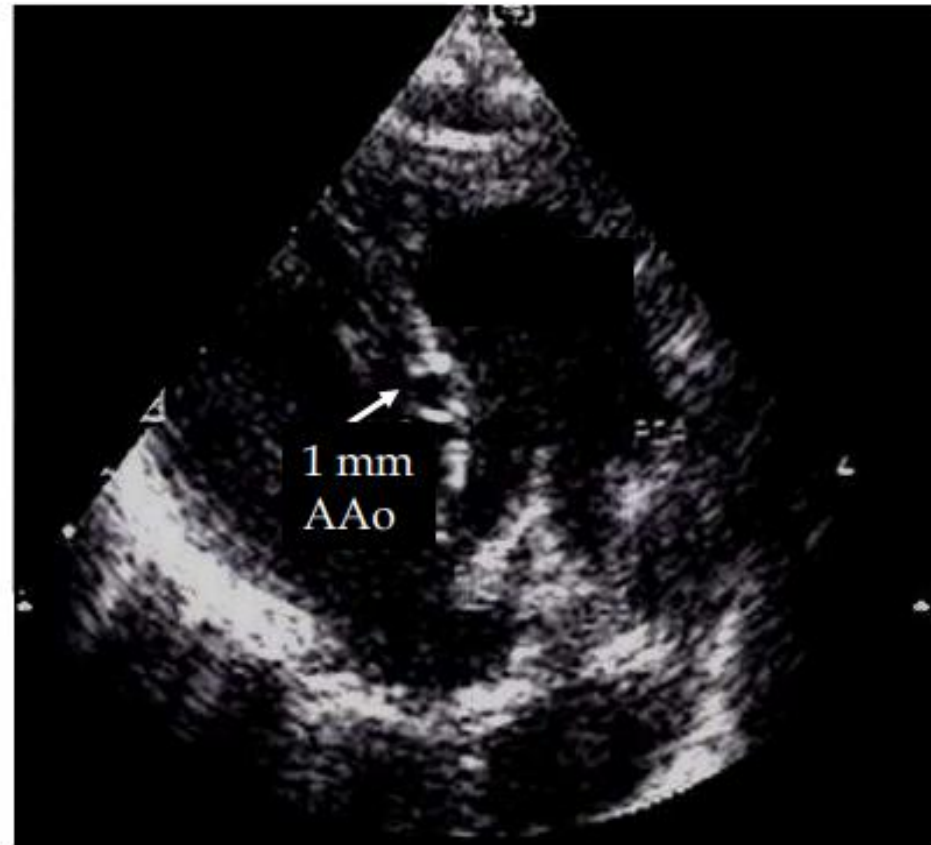
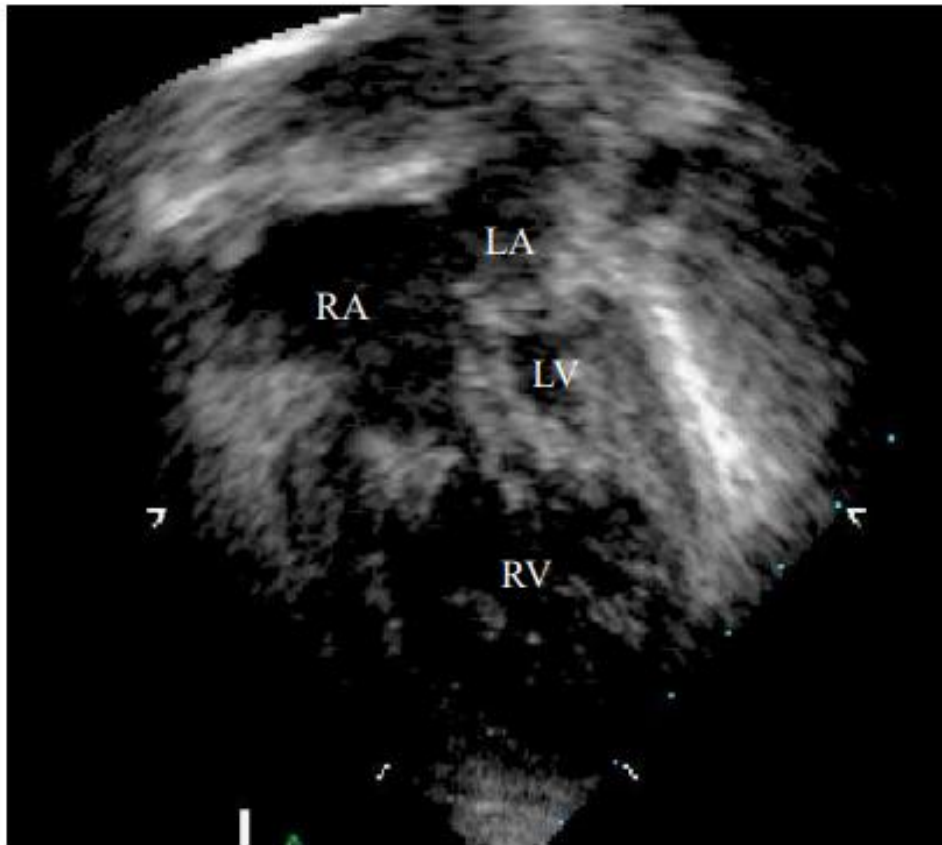
PHILIPS
FR 39Hz
17cm

09:06:39AM TISO.6 MI 1.
S5-1/CCF ADULT

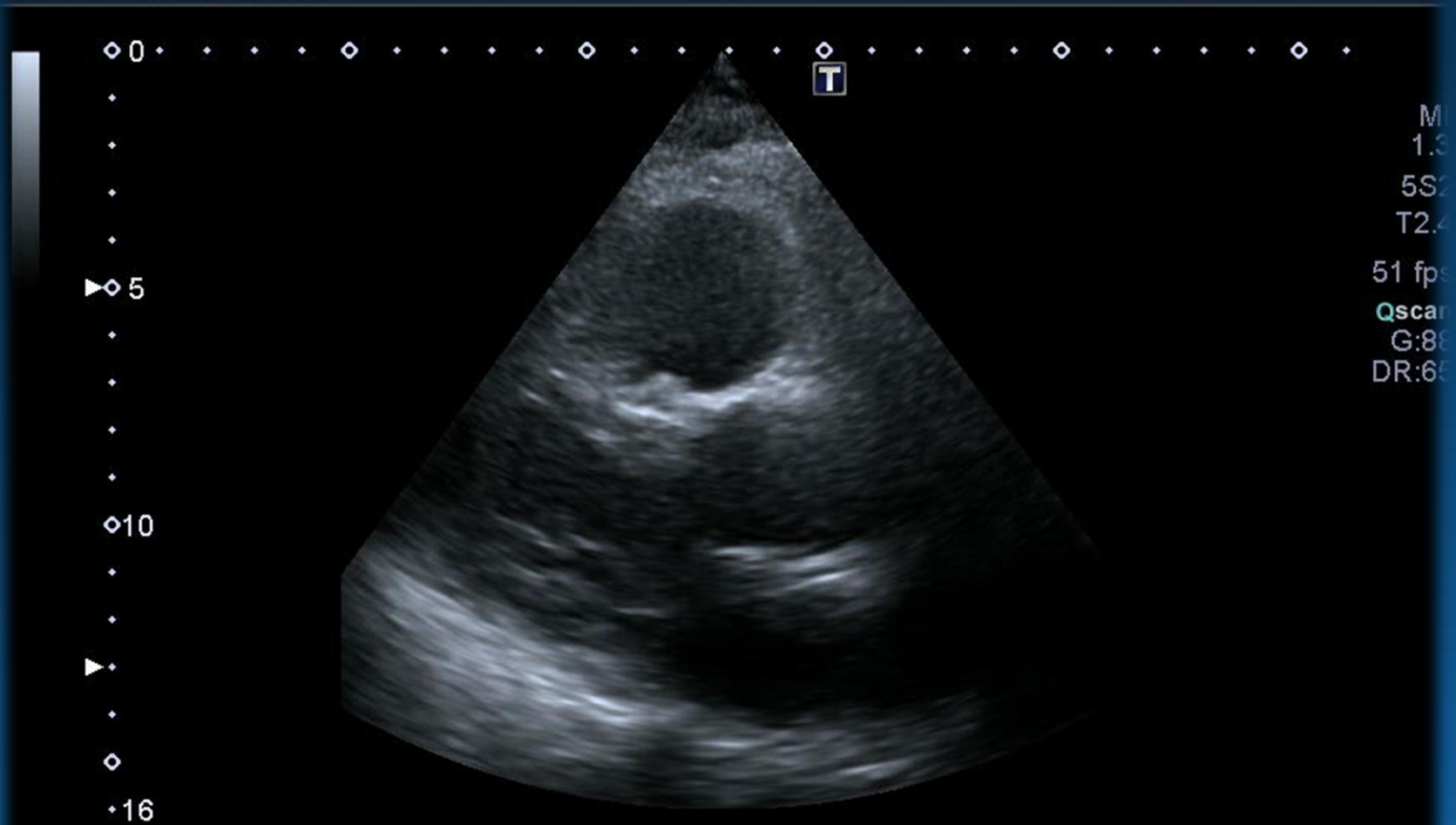
Ebstein



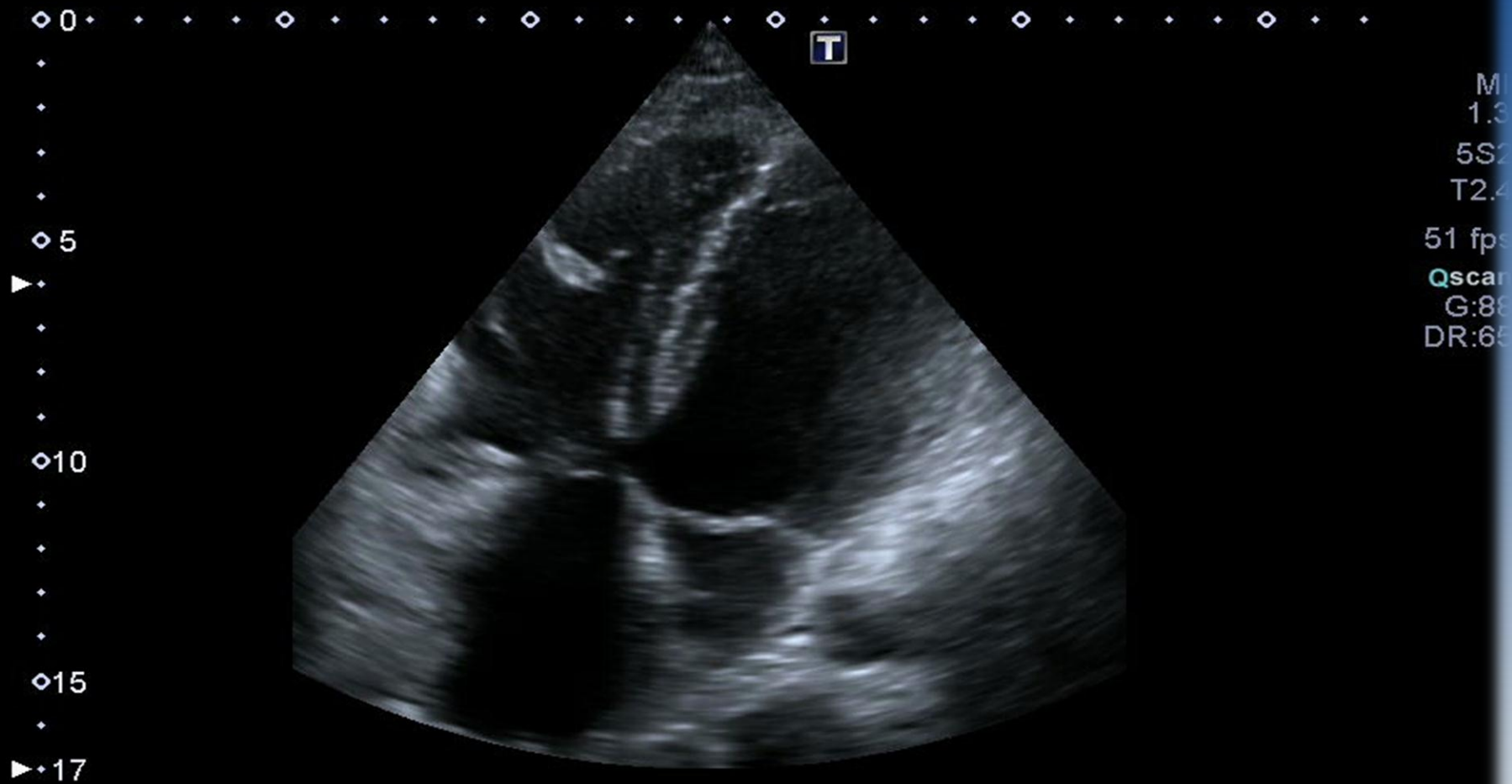
Hypoplastic Left Heart Syndrome



Tứ chứng Fallot sau phẫu thuật



Tứ chứng Fallot sau phẫu thuật



Tiến triển bệnh TBS

Incomplete correction
Failing correction
Undiagnosed shunt

Chronic pressure or volume overload
Mechanical injury of heart tissue and fibrosis

Acquired HF

Congenital Heart Disease

Congenital malformation and cardiomyopathy

Heart Failure

Genetic causes of CHD converge with HF pathways

Predisposition to HF in the setting of chronically hemodynamic stress

Reactivation of fetal genes that are in mutated pathways in the setting of CHD

Comparison of differences and similarities between congenital heart disease and cardiomyopathy

	Congenital Heart Disease	Cardiomyopathy
Differences		
Phenotype	Wide spectrum of cardiac malformations including the valves, septa, and great vessels	Dilation or hypertrophy of the myocardium +/- disease of the conduction system; results in HF or SCD
Expression	Present at birth by definition	Typical disease onset is in adolescence or adulthood, but can express at any age
Genetics	LoF mutations in transcription factor genes and other signaling molecules that disturb molecular pathways during cardiac development	Mutations in structural genes involving proteins of the sarcomere, cellular cytoskeleton, or ion channels
Population Attributable Risk of Genetic Causes	5–10%	50–70%
Clinical Genetic Testing	Not recommended except in rare syndromic cases	Recommended in most familial cases
Similarities		
Phenotype	Several syndromes with CHD and congenital CMP; Co-occurrence of LVNC with CHD	
Expression	Congenital cardiomyopathies occurring in the setting of CHD	
Genetics	Multiple shared pathways between heart development and myocardial disease; Few genes that cause both CHD and congenital CMP; Multiple genes that cause CHD have altered expression in the setting of heart failure	

Canonical Pathways from IPA Analysis of CHD Candidate Genes that have major roles in HF

Pathway	Candidate Genes in CHD
Wnt/ β -catenin Signaling	SOX2,GJA1,CREBBP
HIF1 α Signaling	CREBBP,HRAS,NAA10
Cardiac hypertrophy signaling	NKX2-5,ADCY2,SOS1,CREBBP,HRAS,GATA4
Noonan pathway	SOS1, PTPN11
BMP Signaling Pathway	NKX2-5,SOS1,CREBBP,HRAS,PITX2
TGF- β Signaling	NKX2-5,SOS1,CREBBP,HRAS,PITX2
JAK/Stat Signaling	PTPN11,SOS1,HRAS
RAR Activation	NSD1,ADCY2,CREBBP,PML,CITED2
PPAR α /RXR α Activation	ADCY2,SOS1,CREBBP,HRAS,MED12

Các xét nghiệm gen

Microarrays

- Expression patterns unique to HF in ADCHD

RNA Sequencing

- More sensitive than microarrays for low transcript concentrations
- Robust study of alternative splicing and allele specific expression
- Identify new transcripts

Exome/Genome Sequencing

- Unbiased tool for discovery of genetic causes
- Allows study of Mendelian and complex genetic mechanisms
- Identifies SNVs, Indels, and CNVs

Functional Models

- Study effects of mutations in-vivo
- Therapeutic testing and pharmacological discovery

iPS

- Patient-specific cardiac cells on a dish
- Robust tool of personalized pharmacological testing

Current genomic technologies and proposed mechanisms of contribution to the understanding of HF in ADCHD.

TBS chẩn đoán

- Tiền sử
- Triệu chứng
- ĐTĐ, SpO2
- Thăm dò gắng sức (tim – phổi)
- **Siêu âm tim**
- X quang
- CT và MRI (CĐ chính xác cấu trúc giải phẫu tim - mạch máu, kích thước và chức năng thất phải, mức độ hở van ...)
- Thăm dò xâm lấn, thông tim – huyết động (shunt, áp lực ĐMP/sức cản)
- **Xét nghiệm gen**

Tóm tắt

- Bệnh TBS đa dạng, có thể tiến triển kéo dài
- Nhiều tiến bộ trong chẩn đoán và điều trị
- Suy tim: tăng lên với thời gian
- Chẩn đoán: đa phương tiện, phối hợp (+ gen)
- Siêu âm tim – vai trò chủ đạo trong đa số ca
 - Hình thái
 - Huyết động
 - Chức năng
 - Theo dõi – định hướng điều trị



Trân trọng cảm ơn